

ФЕДЕРАЛЬНОЕ ГОСУДАРСТВЕННОЕ БЮДЖЕТНОЕ ОБРАЗОВАТЕЛЬНОЕ
УЧРЕЖДЕНИЕ ДОПОЛНИТЕЛЬНОГО ПРОФЕССИОНАЛЬНОГО
ОБРАЗОВАНИЯ «РОССИЙСКАЯ МЕДИЦИНСКАЯ АКАДЕМИЯ
НЕПРЕРЫВНОГО ПРОФЕССИОНАЛЬНОГО ОБРАЗОВАНИЯ»
МИНИСТЕРСТВА ЗДРАВООХРАНЕНИЯ РОССИЙСКОЙ ФЕДЕРАЦИИ

На правах рукописи

РАЗИН МИХАИЛ АЛЕКСАНДРОВИЧ

Дифференцированный подход к хирургическому лечению невромы Мортонна

3.1.10. Нейрохирургия

Диссертация
на соискание ученой степени
кандидата медицинских наук

Научный руководитель:
кандидат медицинских наук, доцент Кузнецов Алексей Витальевич

Москва – 2025

ОГЛАВЛЕНИЕ

ВВЕДЕНИЕ.....	5
ГЛАВА 1 ОБЗОР ЛИТЕРАТУРЫ.	13
1.1 История изучения невромы Мортонa	13
1.2 Эпидемиологические аспекты	16
1.3 Анатомо-гистологическая характеристика	16
1.4 Этиология и патогенез	18
1.5 Диагностика	21
1.6 Методы лечения и современные подходы к их выбору	25
1.7 Оценка эффективности лечения. Принципы ведения пациентов в послеоперационном периоде	32
1.8 Осложнения хирургического лечения.....	33
ГЛАВА 2 МАТЕРИАЛЫ И МЕТОДЫ	35
2.1 Топографо-анатомический этап исследования	35
2.2 Клинический этап исследования	35
2.2.1 Материал исследования.....	35
2.2.2 Клинические методы исследования	38
2.2.3 Инструментальные методы исследования.....	41
2.2.4 Методы хирургического лечения	43
2.2.5 Морфологические методы исследования	48
2.3 Статистическая обработка полученных данных.....	49
ГЛАВА 3 КЛИНИЧЕСКАЯ И НЕЙРОВИЗУАЛИЗАЦИОННАЯ ХАРАКТЕРИСТИКА ПАЦИЕНТОВ В ДООПЕРАЦИОННОМ ПЕРИОДЕ	50
3.1 Особенности клинико-неврологических проявлений и анамнеза	50
3.2 Результаты ультразвуковых исследований	52
ГЛАВА 4 ХИРУРГИЧЕСКОЕ ЛЕЧЕНИЕ НЕВРОМЫ МОРТОНА.....	54
4.1 Патогенетическое обоснование выбора хирургических вмешательств	54
4.2 Объем невромы Мортонa как возможный предиктор выбора малоинвазивных или открытых вмешательств.....	57

4.3 Обоснование выбора оптимального доступа для хирургического лечения невромы Мортонa.....	60
ГЛАВА 5 СТАТИСТИЧЕСКИЙ АНАЛИЗ ЭФФЕКТИВНОСТИ И БЕЗОПАСНОСТИ ВМЕШАТЕЛЬСТВ ПРИ НЕВРОМЕ МОРТОНА	69
5.1 Эффективность при разных методах вмешательств.....	69
5.1.1 Исходы нейрэктомии	69
5.1.2 Исходы радиочастотной деструкции	73
5.1.3 Сравнительный анализ двух методов	77
5.2 Объем невромы Мортонa как предиктор выбора метода вмешательства.....	80
5.3 Характер и частота осложнений при разных видах вмешательства.....	81
ГЛАВА 6 ОСЛОЖНЕНИЯ НЕЙРЭКТОМИИ НЕВРОМЫ МОРТОНА	82
6.1 Классификация	82
6.2 Дифференцированный подход к диагностике, лечению и профилактике осложнений нейрэктомии.....	83
6.2.1 Общехирургические осложнения	83
6.2.2 Осложнения, связанные с болевым синдромом в области оперативного вмешательства	89
ГЛАВА 7 РЕЗУЛЬТАТЫ МОРФОЛОГИЧЕСКИХ ИССЛЕДОВАНИЙ. ВОПРОСЫ НОМЕНКЛАТУРЫ: НЕВРОМА МОРТОНА КАК КОМПРЕССИОННО-ФИБРОЗНАЯ НЕЙРОПАТИЯ.....	94
ЗАКЛЮЧЕНИЕ	97
ВЫВОДЫ	106
ПРАКТИЧЕСКИЕ РЕКОМЕНДАЦИИ.....	107
СПИСОК СОКРАЩЕНИЙ.....	108
СПИСОК ЛИТЕРАТУРЫ.....	110
ПРИЛОЖЕНИЕ А Визуальная аналоговая шкала	123
ПРИЛОЖЕНИЕ Б Опросник DN4	124
ПРИЛОЖЕНИЕ В Болевой опросник Мак-Гилла	125
ПРИЛОЖЕНИЕ Г Патогенетическая обоснованность методов лечения невромы Мортонa.....	126

ПРИЛОЖЕНИЕ Д Сравнительная характеристика доступов для нейрэктомии невромы Мортонa.....	127
ПРИЛОЖЕНИЕ Е Номенклатура невромы Мортонa. Сравнительная характеристика названий.....	128

ВВЕДЕНИЕ

Актуальность темы исследования

Неврома Мортона – одна из наиболее частых неврологических причин возникновения боли в стопе, сочетающаяся у большинства пациентов с ортопедической патологией. Данное заболевание преимущественно встречается у женщин (по различным данным – от 4 до 9 раз чаще, чем у мужчин) трудоспособного возраста [11, 12, 48, 53, 74, 114]. По литературным данным НМ занимает 2-е место (после синдрома карпального канала) по количеству ежегодно выявляемых новых случаев среди всех компрессионных периферических нейропатий, а ежегодная выявляемость данного заболевания составляет около 87,5 случая на 100000 женщин и 50,2 случая на 100000 мужчин [61]. Морфологически неврома Мортона не является истинной невромой, а представляет собой участок эпи- и периневрального фиброза подошвенного нерва в 3-м, реже во 2-м, межплюсневом промежутке, что приводит к его компрессии [47, 50, 54, 55, 57, 69, 70, 72]. Возникающая при этой патологии нейропатическая боль значительно ограничивает не только трудоспособность, но и повседневную активность пациентов, страдающих от этого заболевания.

Для лечения данной патологии применяются как малоинвазивные методы, так и открытые хирургические вмешательства [74, 86, 114]. К первым относятся различные чрескожные инъекционные, деструктивные, а также эндоскопические методы. Открытое хирургическое вмешательство (нейрэктомия) является наиболее эффективным методом лечения и включает в себя не только иссечение и удаление самой невромы, но и пораженного фрагмента подошвенного нерва [54, 74]. В связи с многообразием предложенных методов лечения (малоинвазивных и альтернативных нейрэктомии), отсутствием четкого алгоритма выбора их применения, в лечении невромы Мортона отмечается неуклонный рост неудовлетворительных результатов вмешательств, что значительно затрудняет последующие операции и снижает их эффективность.

Таким образом, учитывая высокую частоту встречаемости, социальную значимость (страдают женщины трудоспособного возраста) этой патологии, выраженный нейропатический болевой синдром, отсутствие алгоритмов выбора лечения – является актуальной необходимостью разработки дифференцированного подхода к лечению невромы Мортонa.

Степень разработанности темы исследования

Учитывая бурное развитие современных технологий в нейрохирургии, в настоящее время для лечения данной патологии используется целый спектр нейрохирургических вмешательств, однако единого мнения в выборе метода хирургического лечения в настоящий момент нет [114]. Данные мета-анализов и систематических обзоров малоинвазивных методов лечения невромы Мортонa не позволяют однозначно определить преимущества одного метода над другим, определить выбор того или иного вмешательства, а также достоверно судить о их долгосрочной эффективности [86, 107, 114].

Наиболее эффективным методом лечения невромы Мортонa на сегодняшний день является нейрэктомия (НЭ). По данным проспективных исследований и мета-анализов, длительного эффекта при этом вмешательстве удается достигнуть в среднем у 80% пациентов [28, 42, 65, 89, 92, 114, 119].

Несмотря на многообразие предложенных вмешательств, главной проблемой лечения невромы Мортонa остается отсутствие четких показаний для выбора того или иного метода, в связи с чем предложена ступенчатая схема лечения данной патологии: от менее инвазивных методик – к более агрессивным, при каждом случае заболевания [101]. Однако данная схема имеет существенный недостаток – увеличение сроков достижения адекватного анальгетического эффекта. Помимо этого, большее число вмешательств, локализованных в одном и том же месте, ведет к прогрессированию рубцово-спаечных изменений, что способствует затруднениям проведения и снижению эффективности последующих вмешательств [43].

Таким образом, разработка индивидуального алгоритма предоперационной оценки возможных исходов вмешательств, определение точных показаний к применению современных малоинвазивных и открытых хирургических методов лечения невромы Мортонa поможет повысить эффективность оказания нейрохирургической помощи пациентам с этой патологией, ускорить реабилитацию и снизить общую нетрудоспособность работающего населения. Все это подчеркивает медицинскую и социально-экономическую значимость данного исследования.

Цель исследования

Повысить эффективность и безопасность лечения невромы Мортонa путем разработки дифференцированного подхода к хирургическому лечению данной патологии.

Задачи исследования

1. Подтвердить морфологические, анатомические особенности строения невромы Мортонa и области хирургического вмешательства, а также патогенетические механизмы ее формирования, оказывающие влияние на результаты применения разных методов лечения.
2. Провести сравнительный анализ результатов хирургического лечения пациентов с невромой Мортонa в группах малоинвазивного вмешательства (радиочастотной деструкции) и нейрэктомии.
3. Разработать дифференцированный подход к выбору метода хирургического лечения невромы Мортонa исходя из эффективности и безопасности вмешательства.
4. Выявить возможные осложнения хирургического лечения невромы Мортонa и разработать подход к их диагностике, лечению и профилактике.

Научная новизна исследования

Впервые проведена оценка прогностической значимости объема невроты Мортона, определенного при помощи ультразвукового исследования, как возможного предиктора эффективности малоинвазивного вмешательства (радиочастотной деструкции).

Выявлена корреляция порогового значения объема невроты Мортона и эффективности радиочастотной деструкции, позволяющая прогнозировать целесообразность применения этого метода лечения как альтернативы нейрэктомии.

Алгоритм дифференцированного выбора вмешательств, на основе способа прогнозирования эффективности малоинвазивных методов лечения позволяет выбрать наименее травматичную и наиболее эффективную и безопасную тактику хирургического лечения в каждом конкретном случае.

Впервые разработана детализированная классификация осложнений нейрэктомии на основании дифференцирования общехирургических осложнений и осложнений, связанных с сохранением/рецидивом болевого синдрома с различием его характера (нейропатический и отличный от нейропатического болевой синдром).

Впервые разработан дифференцированный подход к диагностике, лечению и профилактике осложнений нейрэктомии в зависимости от характера осложнения, что позволяет снизить вероятность их возникновения, повысить эффективность и уменьшить сроки лечения в случае их развития.

Теоретическая и практическая значимость

На основе морфологического, анатомического и патогенетического подходов выполнено описание эффективности различных методов вмешательств (в том числе и малоинвазивных), а также хирургических доступов при невроты Мортона.

Установлен прогностически значимый предиктор эффективности малоинвазивных методов лечения невроты Мортона и разработан метод

прогнозирования целесообразности их применения.

Сформулирован дифференцированный подход к выбору наименее травматичной и наиболее эффективной и безопасной тактики хирургического лечения невромы Мортона в каждом конкретном случае.

Предложенный дифференцированный подход к выбору тактики хирургического лечения позволит избежать применения заведомо неэффективных методов лечения, предотвращая развитие рубцово-спаечных изменений, уменьшая количество госпитализаций, сокращая сроки эффективного устранения нейропатического болевого синдрома.

Разработанный дифференцированный подход к диагностике, лечению и профилактике возможных послеоперационных осложнений позволяет повысить эффективность и безопасность хирургического лечения данной патологии.

Методология и методы исследования

Представленная к защите научно-исследовательская работа проведена с соблюдением принципов доказательной медицины и этических норм. Методология диссертационной работы предусматривала разработку дизайна исследования, определение характеристик и объема выборки для обеспечения ее репрезентативности, подбор специализированных средств для статистической обработки полученных результатов. При обследовании пациентов в исследовательской работе использованы современные методы лучевой и клинико-лабораторной диагностики.

Проводилось динамическое наблюдение за пациентами, которым была проведена радиочастотная деструкция по поводу невромы Мортона; за пациентами с рецидивом болевого синдрома после радиочастотной деструкции, которым впоследствии была проведена нейрэктомия; за пациентами, без послеоперационных осложнений; за пациентами, которым была проведена нейрэктомия по поводу невромы Мортона и у которых развились осложнения после ее проведения.

Положения, выносимые на защиту

1. Морфологические особенности строения и патогенетические механизмы формирования невромы Мортонa влияют на эффективность различных методов лечения этой патологии, чем определяют их выбор.

2. Нейрэктомия невромы Мортонa характеризуется большей эффективностью, патогенетической обоснованностью, отсутствием рецидивов по сравнению с радиочастотной деструкцией, однако является более инвазивным вмешательством и имеет большее число возможных осложнений.

3. Объем невромы Мортонa, оцененный по данным ультразвукового исследования на дооперационном этапе, является предиктором эффективности применения радиочастотной деструкции и нейрэктомии.

4. Рецидив болевого синдрома после радиочастотной деструкции невромы Мортонa обуславливает переход к более инвазивному методу лечения – нейрэктомии, в то время как рецидив болевого синдрома после нейрэктомии, вызванный, как правило, адгезией культи подошвенного нерва, позволяет разрешить его малоинвазивным методом – радиочастотной деструкцией.

Степень достоверности результатов

Наличие репрезентативной выборки пациентов, выбранной в соответствии с целью и задачами исследования, использование статистических методов обработки данных, делают результаты и выводы диссертационного исследования достоверными и обоснованными в соответствии с принципами доказательной медицины.

В настоящее время на кафедре нейрохирургии ФГБОУ ДПО РМАНПО Минздрава России накоплен большой опыт хирургического лечения невромы Мортонa, позволяющий выявить предикторы эффективности малоинвазивных методов лечения, сравнить две наиболее популярные тактики хирургического лечения невромы Мортонa и разработать дифференцированный подход к выбору тактики хирургического лечения, а также диагностике, профилактике и лечению послеоперационных осложнений.

Апробация работы

Основные положения и результаты диссертационного исследования доложены и обсуждены на: XII научно-практической конференции молодых ученых с международным участием «Трансляционная медицина: возможное и реальное» (Москва, 12–13 апреля 2021 г.), IX Всероссийском съезде нейрохирургов (Москва, 15 – 18 июня 2021 г.), XIII научно-практической конференции молодых ученых с международным участием «Трансляционная медицина: возможное и реальное» (Москва, 01 июня 2022 г.), XXI Всероссийской научно-практической конференции «Поленовские чтения» (Санкт-Петербург, 26–28 апреля 2022 г.); Третьем конгрессе по функциональной и стереотаксической нейрохирургии (Москва, 15–17 марта 2023 г.), XXII Всероссийской научно-практической конференции «Поленовские чтения» (Санкт-Петербург, 13–14 апреля 2023 г.), Всероссийском Форуме молодых ученых «Медицинская наука: вчера, сегодня, завтра», приуроченном к 300-летию РАН (Москва, 18–19 апреля 2024 г.), Республиканской научно-практической конференции: «Современные методы нейрохирургического лечения пациентов с патологией периферических нервов» (Москва, 16 мая 2024 г.), X Всероссийском съезде нейрохирургов (Нижний Новгород, 10–13 сентября 2024 г.), Научно-практической конференции, посвященной 90-летию кафедры нейрохирургии Российской медицинской академии непрерывного профессионального образования (Москва, 15–16 мая 2025 г.), заседании кафедры нейрохирургии ФГБОУ ДПО РМАНПО Минздрава России от 05.07.2025 г. (протокол №9-а/25).

Внедрение результатов исследования в практику

Результаты диссертационного исследования внедрены в практику работы нейрохирургических отделений №19 и №49 ГБУЗ ММНКЦ им. С.П. Боткина ДЗМ, в учебный процесс кафедры нейрохирургии ФГБОУ ДПО РМАНПО Минздрава России.

Личный вклад автора

Материал получен, обобщен и проанализирован лично автором: определены цель, задачи исследования, изучены данные литературы, выполнен сбор материала, осуществлено планирование и лечение пациентов, в том числе хирургическое лечение в качестве ассистента, проведен анализ полученных результатов и сформулированы выводы, при непосредственном участии автора подготовлены публикации по теме диссертационной работы. Самостоятельно написан текст диссертации и автореферата.

Публикации по теме диссертации

По результатам исследования опубликовано 16 печатных работ, в которых отражены основные результаты диссертационного исследования. Из них 3 статьи – в научных рецензируемых журналах, входящих в перечень ВАК Минобрнауки России, 13 – в виде статей и тезисов в журналах и сборниках материалов отечественных и международных конгрессов, съездов и конференций.

Структура и объем диссертации

Диссертация в виде рукописи изложена на 128 страницах машинописного текста, иллюстрирована 4 таблицами, 35 рисунками, состоит из списка сокращений, введения, обзора литературы, главы «Материалы и методы», 5 глав собственных исследований, заключения, выводов, практических рекомендаций, списка литературы, включающего 122 источника (25 отечественных и 97 зарубежных), и 6 приложений.

ГЛАВА 1 ОБЗОР ЛИТЕРАТУРЫ

1.1 История изучения невромы Мортона

Неврома Мортона (НМ) представляет собой особый вид компрессионной нейропатии, сочетающей в себе как компрессию общего подошвенного пальцевого нерва в 3-м (реже – 2-м или 4-м) межплюсневом промежутке (МПП), так и формирование обширного фиброза вокруг и внутри нервного ствола, приводящее к увеличению его объема и, как следствие, степени компрессии. Основными клиническими проявлениями являются нейропатический болевой синдром и функциональные нарушения в стопе, что снижает качество жизни страдающих от данной патологии пациентов, ограничивая не только их трудовую, но и повседневную деятельность [11, 12, 48, 54, 74, 114]. В настоящее время исследователи признают недостаточность своевременной диагностики и лечения туннельных нейропатий, в том числе и НМ [5, 16, 74].

Неврома Мортона получила свое название в честь хирурга Томаса Джорджа Мортона (Thomas G. Morton). Впервые же ее описал профессор анатомии Пизанского Университета F. Civinini в 1835 г., обнаружив на кадаверном материале узловатую (*gangliare*) припухлость (*rigonfiamento*) общего подошвенного нерва в 3-м МПП [24, 27]. Первое описание клинического комплекса симптомов встречается в 1845 г. в труде придворного мастера педикюра королевы Виктории L. Durlacher «A Treatise on Corns, Bunions, the Diseases of Nails, and the General Management of the Feet» [41].

Сам Thomas G. Morton, будучи хирургом-ортопедом в Филадельфии, штат Пенсильвания, в 1876 году описал 15 клинических случаев со схожим между собой болевым синдромом в стопе, назвав данное состояние метатарзалгией, предположив, что в основе заболевания лежит воспаление суставной капсулы 4-го плюснефалангового сустава и предложил лечение в виде дезартикуляции плюснефаланговых суставов [73]. При описании клинического случая №6 он употребил термин «невралгия» ввиду выраженности болевого синдрома, не

связывая, однако, этиологию данного состояния с патологией нервной ткани. Этим пациентом была его коллега, доктор Alison, которой T.G. Morton провел ампутацию 4-ого пальца и плюснефалангового сустава с тщательным иссечением тканей (в том числе нервных стволов), окружающих 4-ую плюсневую кость, с хорошим стойким анальгетическим эффектом после проведенного вмешательства.

Первым же, кто провел нейрэктомии общего подошвенного пальцевого нерва в 3-м МПП по поводу метатарзалгии, обнаружив при этом объемное образование нерва, был А.Е. Noadley в 1893 году [56]. Он также выразил мнение, что удаление нерва технически значительно проще и требует меньше времени, нежели вмешательство, предложенное Мортонем. Однако лишь в 1940 г. L.O. Betts окончательно утвердил, что симптомы болезни связаны с поражением подошвенного нерва, а не патологией суставной капсулы, предполагая в основе заболевания неврит указанного нерва [31]. Он также впервые предложил и описал подошвенный доступ удаления невромы. Дорсальный доступ впервые подробно описал R.T. McElvenny [80].

Сам термин «неврома Мортон» впервые встречается в медицинской литературе в 1958 г. в публичном письме доктора наук K. Sandel к издателю Журнала Американской Подиатрической Ассоциации (Journal of the American Podiatry Association), в котором он описывает эту патологию во 2-м МПП у одного из своих пациентов, сообщая в числе прочего, что наиболее часто неврома Мортон встречается между 3-й и 4-й плюсневыми костями [27, 104].

Согласно обзору Д.А. Большаковой и соавт. (2024) первое упоминание о этой болезни в русскоязычной литературе, возможно, относится к работе русского и советского хирурга А.Т. Богаевского, опубликованной в журнале «Русский хирургический вестник» в 1895 г. Оригинал статьи считается утерянным, однако авторам обзора удалось найти ссылку на эту работу в англоязычной статье R. Jones и A.H. Tubby (1898) [24]. Одна из первых русскоязычных статей с упоминанием о лечении невромы Мортон была опубликована сотрудниками кафедры неврологии и нейрохирургии Тартусского

университета А.А. Тикк и Т.Э. Вирро в журнале «Вопросы нейрохирургии» в 1985 году [21]. В своей работе «Хирургическое лечение компрессионных синдромов поражения периферических нервов» авторы сообщают о 3 проведенных операциях, называя заболевание невралгией Мортонa.

К настоящему времени для данной патологии предложено множество других названий: метатарзалгия/болезнь Мортонa, подошвенная межпальцевая неврома, межпальцевой неврит, межплюсневая неврома, неврома стопы, невропатия общих подошвенных пальцевых (межпальцевых) нервов, фиброз подошвенного пальцевого нерва.

Для обозначения локализации невромы различных пальцевых нервов предложены названия с использованием эпонимов [24, 27]:

- 1) собственный подошвенный пальцевой нерв большого пальца стопы – неврома Джолина (Jorlin);
- 2) первый общий подошвенный пальцевой нерв – неврома Хойтера (Heuter);
- 3) второй общий подошвенный пальцевой нерв – неврома Хаузера (Hauser);
- 4) третий общий подошвенный пальцевой нерв – неврома Мортонa (Morton) или неврома Цивинини (Civinini);
- 5) четвертый общий подошвенный пальцевой нерв – неврома Изелина (Iselin).

Завершая исторический обзор, упомянем Emil D.W. Hauser, хирурга-ортопеда из Уиннетки, штат Иллинойс, внесшего значительный вклад в изучение невромы Мортонa. Он первым указал на компрессионный характер данной патологии, а также впервые подробно описал клиническую картину межпальцевой невромы стопы в серии из 116 клинических наблюдений [55]. В приводимой им серии более чем в половине случаев патология локализовалась во 2-м МПП. Помимо этого, именно Hauser впервые дал гистологическое описание удаленной невромы, обнаружив, что она представляет собой периневральный фиброз нерва, а не истинную неврому.

1.2 Эпидемиологические аспекты

Точных данных о распространенности НМ в популяции на сегодняшний день нет. Чаще страдают женщины (половое соотношение с мужчинами по разным данным варьирует от 4:1 до 9:1) среднего возраста – 45-50 лет [12, 60, 74]. По данным медицинской исследовательской базы Великобритании, включившей 1 миллион 830 тысяч человек (исследование было стандартизировано на 100 000 населения), НМ занимает 2-е место (после карпального туннельного синдрома) по количеству ежегодно выявляемых новых случаев среди всех компрессионных периферических нейропатий [61]. Наиболее часто НМ локализуется в 3-м МПП (85-90% от числа всех случаев по данным различных исследований), реже – во 2-м [78]. Сообщается о единичных случаях клинического проявления НМ в 1-м и 4-м МПП, однако достоверных сведений о гистологической верификации после удаления образований в указанных промежутках в литературных источниках нет [69, 121]. Кроме того, могут встречаться две невромы в смежных МПП (2-м и 3-м или 3-м и 4-м) одной стопы или же несколько (по меньшей мере 2) невром на различных стопах, однако достоверно частота таких случаев не определена [30, 36, 78].

1.3 Анатомо-гистологическая характеристика

Большеберцовый нерв ниже медиальной лодыжки делится на два подошвенных нерва, медиальный и латеральный, которые затем переходят на подошвенную поверхность стопы, следуя по направлению к межплюсневым промежуткам. Медиальный подошвенный нерв делится на собственный (медиальный) пальцевой подошвенный нерв большого пальца и общие пальцевые подошвенные нервы (или – межпальцевые подошвенные нервы) первого, второго и третьего МПП, в то время как латеральный подошвенный нерв – на собственный пальцевой подошвенный нерв пятого пальца и общий пальцевой подошвенный нерв четвертого МПП. Указанные нервы являются чувствительными и не несут в себе моторных волокон. Необходимо отметить, что в среднем примерно в половине случаев в 3-м МПП пальцевой подошвенный

нерв формируется путем анастомоза между латеральным и медиальным подошвенными нервами, следовательно, он несколько превосходит в диаметре остальные общие пальцевые подошвенные нервы и более ограничен в своей подвижности (Рисунок 1) [67]. Затем близ головок плюсневых костей каждый межпальцевой подошвенный нерв (МПН) проходит под соответствующей глубокой поперечной метатарзальной связкой (ГПМС), соединяющей подошвенные пластинки и капсулы головок плюсневых костей, и впоследствии делится на две ветви, иннервирующие смежные поверхности пальцев стопы – собственные пальцевые подошвенные нервы [67, 103]. J.A. Amis и соавт. также выявили что на расстоянии до 4 см проксимальнее проксимального конца ГПМС от межпальцевого подошвенного нерва отходят подошвенные ветви, иннервирующие, вероятно, капсулу прилежащих плюснефаланговых суставов [29].

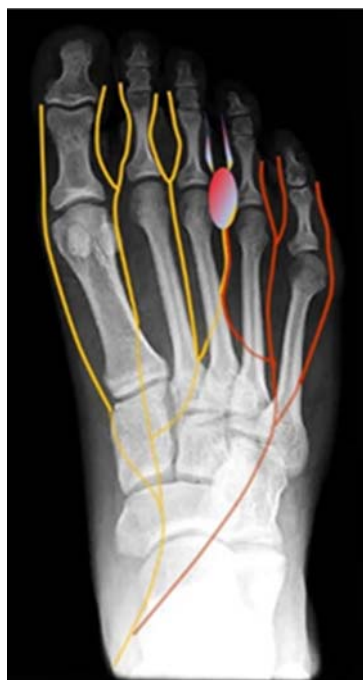

Рисунок 1 – Анатомия подошвенных нервов и типичное расположение невромы Мортона (медиальный (желтый), латеральный (красный) подошвенные нервы, а также их ветви; формирование 3-го межпальцевого подошвенного нерва путем анастомоза между латеральным и медиальным подошвенными нервами; типичная (наиболее частая) область расположения невромы Мортона в 3-м межплюсневом промежутке стопы

Макроскопическая картина невромы Мортона характеризуется периневральным фиброзом пальцевого подошвенного нерва в виде его утолщения или веретенообразного увеличения в месте его бифуркации непосредственно под ГПМС. Отмечается также утолщение и прилежащих теносиновиальных тканей. Микроскопическое патогистологическое исследование демонстрирует выраженный эндоневральный, периневральный и эпиневральный фиброз и гиалиноз сосудов, определяется пролиферация фибробластов и шванновских клеток с формированием обширных участков экстра- и интраневрального фиброза, а также периваскулярного и субинтимального фиброза [47, 49, 50, 57, 69, 72]. Вышеуказанные изменения, как правило, сочетаются с потерей аксонов пораженного нервного ствола и подтверждаются в том числе иммуногистохимическим исследованием [76]. Таким образом, неврома Мортона, это не собственно опухоль нерва, а локальный фиброз внутри и вокруг ствола общего пальцевого подошвенного нерва.

1.4 Этиология и патогенез

Причины возникновения невромы Мортона на сегодняшний день до конца не ясны. По мнению большинства авторов, основной причиной формирования фиброза межпальцевого подошвенного нерва является его компрессия глубокой поперечной метатарзальной связкой и мягкими тканями подошвы в области головок плюсневых костей, что вызывает хронический воспалительный процесс, провоцирующий развитие фиброза [46, 49, 54]. НМ может развиваться на фоне имеющейся ортопедической патологии (hallux valgus, ревматоидный артрит, плоскостопие, дегенеративные заболевания опорно-двигательного аппарата и др.), приводящей к патологическому перераспределению нагрузки на стопу [48]. К настоящему времени предложено несколько этиопатогенетических теорий развития заболевания [31, 50, 54, 59, 77]:

Теория механической травматизации

Еще в ранних исследованиях невромы Мортона указывалось на чрезмерную механическую нагрузку на область стопы во время ходьбы человека

(на основании функциональных анатомических данных), в результате чего происходит хроническая травматизация подошвенных межплюсневых структур [31, 53, 98]. Анатомическими предпосылками для поражения общего пальцевого подошвенного нерва в 3-м межплюсневом промежутке являются: сужение указанного промежутка при различной ортопедической патологии, большой диаметр нерва в этой области ввиду изложенных выше анатомических особенностей, поперечное его расположение относительно коротких сгибателей пальцев. Указанные факторы приводят к формированию «якорного» механизма, то есть ограничению подвижности нерва в результате наличия вышеуказанного анастомоза, и могут обуславливать высокую уязвимость к травме нерва именно в этом промежутке [53]. Однако, некоторые авторы, на основании топографо-анатомических исследований частоты встречаемости анастомоза латерального и медиального подошвенных нервов критикуют теорию «якорного» механизма этиологии этого заболевания [39].

Ишемическая теория

К.І. Nissen еще в 1948 году предположил, что поражение нерва и сопутствующий фиброз при болезни Мортона являются результатами ишемии [83]. Автор наблюдал несколько случаев поражений подошвенных нервов в результате повреждения подошвенных артерий с последующим развитием в них тромбоза и реканализации. Он полагал, что интраневральные сосуды подошвенного нерва связаны с подошвенной артерией, а в месте ее сегментарного анатомического сужения в ней чаще происходят дегенеративные изменения, которые и приводят к нарушениям микроциркуляции в подошвенном нерве. N. Ringertz и M. Unander-Scharin подтвердили частые случаи уменьшения просвета подошвенной артерии, однако подобные наблюдения встречались и в контрольных группах [98]. Наличие эндартериит-фиброзных комплексов настолько частое явление в нейроваскулярных структурах стопы, что многие исследователи считают их физиологическими, в то время как неврома Мортона встречается далеко не у каждого человека. Вполне возможно, ишемическая теория содержит в себе ключ к дальнейшему выяснению патогенеза этого

заболевания, в частности, дополнительных механизмов развития интраневрального отека и демиелинизации. Различные по своему объяснению «механическая» и «ишемическая» теории не являются взаимоисключающими. Так, местное механическое воздействие на нерв (его сжатие и растяжение), а также на окружающие его сосуды могут приводить к локальным сегментарным ишемическим нарушениям в межплюсневой области. Атеросклероз артерий и сужение их внутреннего просвета также способствуют развитию ишемических нарушений. Нервные структуры, оказавшиеся в ишемизированной области, становятся более чувствительными к любому механическому воздействию, что вызывает характерную боль. На основании этих данных предполагается, что характер болевого синдрома при НМ обуславливается не только механическими факторами.

Теория межплюсневого бурсита

Капсулы суставов головок плюсневых костей также могут участвовать в патологическом процессе, приводящем к развитию симптомов невромы Мортона. J.D. Mulder высказал предположение, что суставная сумка может опосредованно играть роль в клинической картине заболевания [77]. Синовиальная сумка локализуется дорсальнее межплюсневой связки во 2-м и 3-м МПП, дистально она распространяется на суставные связки и далее идет в дорсальном направлении, окутывая пястно-фаланговые суставы и тесно к ним прилегая. Таким образом, во 2-м и 3-м промежутках нервно-сосудистый пучок находится очень близко к синовиальной сумке. Воспалительный процесс в синовиальной сумке (бурсит) формирует фиброзные изменения, что отрицательно сказывается на состоянии близлежащих нервных и сосудистых структур и наряду с другими факторами провоцирует возникновение симптомов заболевания [53].

Теория компрессии нерва

Как было отмечено, первым, кто предложил компрессионную теорию патогенеза невромы Мортона, был E.D.W. Hauser [55]. Впоследствии многие исследователи поддерживали данную теорию. Так, G. Gauthier считал, что

компрессия подошвенного нерва является основной причиной возникновения невромы Мортона [46]. Во время последней фазы шага при ходьбе нерв неоднократно ущемляется между мягкими тканями передних отделов стопы и глубокой поперечной метатарзальной связкой. Повышенное давление на нервный ствол и его травматизация возникают в результате недостаточной силы мышечно-связочного аппарата передних отделов стопы. Результатом нарушения нормального биомеханического функционирования анатомических структур стопы является хроническая травматизация нерва с формированием невромы в этой области. С.Е. Graham и D.M. Graham, проверив данную теорию, согласились с ней, обнаружив увеличение диаметра пораженного нерва, количества кровеносных сосудов на каждый пучок, а также количества и диаметра самих пучков [49]. Также было выявлено, что эти изменения происходят на уровне дистального края поперечной метатарзальной связки. Выявленные изменения привели авторов к выводу, что неврома Мортона – это компрессионная нейропатия, одним из патогенетических механизмов развития которой является компрессия межпальцевого подошвенного нерва глубокой поперечной метатарзальной связкой.

1.5 Диагностика

Основным клиническим проявлением НМ является нейропатический болевой синдром (НБС) в стопе [11, 12, 53, 74]. Боль возникает при ходьбе, носит внезапный острый простреливающий, жгучий характер, длится 5-10 минут, становится менее интенсивной после массажа межплюсневой области и принимает «ноющий» затяжной характер в течение 2-3 часов. Боль локализуется в области НМ, иррадирует по внутренним поверхностям смежных пальцев и может распространяться проксимально. В некоторых случаях пациенты жалуются на ощущение наличия чужеродного предмета под подошвой или между пальцами стопы. Нередко боль сочетается с чувством онемения и парестезиями в смежных поверхностях пальцев стопы. В редких случаях ощущение онемения в указанной области является единственным симптомом.

Боль усугубляется во время ходьбы в тесной жесткой обуви, на каблуках, в положении стоя и уменьшается при ходьбе босиком. Больные вынуждены периодически снимать обувь и массировать стопу с целью уменьшения выраженности болевого синдрома. В некоторых случаях (при длительном анамнезе заболевания) болевые ощущения могут возникать в покое и в ночное время. Длительное течение заболевания приводит к снижению трудоспособности и качества жизни пациентов.

Диагноз «неврома Мортона» преимущественно клинический и включает подробный сбор жалоб, анамнеза и проведение диагностических тестов [10, 46, 48, 75, 77]: определение болезненности при пальпации МПП; симптом Тинеля: считается положительным при появлении болезненности при перкуссии подошвенной поверхности МПП; тест Молдера: при попеременном сдавлении стопы на уровне головок плюсневых костей и сдавлении области МПП возникает болезненность в МПП с пальпаторным ощущением щелчка между пальцами исследующего; тест Готье: при пассивном разгибании пальцев стопы и одновременном сдавлении области МПП возникает болезненность в МПП, исчезающая при пассивном сгибании пальцев и прекращении сдавления; тест Братковского: при максимальном пассивном разгибании смежных пальцев стопы, большим пальцем исследователя осуществляется «перекатывающее» давление вдоль МПП, что провоцирует боль, а в некоторых (очень редких) случаях позволяет пропальпировать продолговатое мягкотканное образование.

При неврологическом осмотре отмечается болевой синдром с гиперпатическим компонентом, в случае длительного анамнеза заболевания – гипестезия смежных поверхностей пальцев стопы.

Инструментальная диагностика пациентов с НМ включает в себя ультразвуковое исследование (УЗИ) и магнитно-резонансную томографию (МРТ) стопы. Указанные методы исследования позволяют определить локализацию и характеристики самой невromы, а также выявить или исключить другие причины болевого синдрома, связанные с патологией стопы [48, 74].

Ультразвуковая диагностика НМ является неинвазивным, широкодоступным, относительно недорогим и простым (в сравнении с МРТ), а в случае его проведения специально обученным оператором – высокоинформативным методом исследования как невроты Мортона, так и мягких тканей и суставов стопы [22, 48]. УЗИ в сравнении с МРТ обладает сопоставимой чувствительностью (90% и 93% соответственно) при значительно большей специфичности (88% и 68% соответственно) [108]. УЗИ позволяет определить точную локализацию невроты (3-й и/или 2-й межплюсневый промежуток), строение, размеры и взаимоотношение по отношению к окружающим структурам, равно как и состояние последних. При УЗИ неврома Мортона представляет собой округлое или овальное (при продольном сканировании) или гантелевидное (при поперечном сканировании) гипоэхогенное, неоднородное по структуре образование, в большинстве случаев – с четкими ровными контурами, расположенное несколько проксимальнее головок плюсневых костей, связанное с межпальцевым подошвенным нервом и компремированное гипертрофированной ГПМС; в режиме цветового дуплексного картирования (ЦДК) – как правило, аваскулярное (Рисунок 2) [22, 99]. При УЗ-сканировании возможно также определение и других возможных причин болей в стопе, связанных с патологией: суставов (остеоартрит, синовит и пр.); мягкотканых структур (бурсит, тендовагинит и пр.); костей (стрессовые переломы, эрозии, кисты, опухоли и пр.).

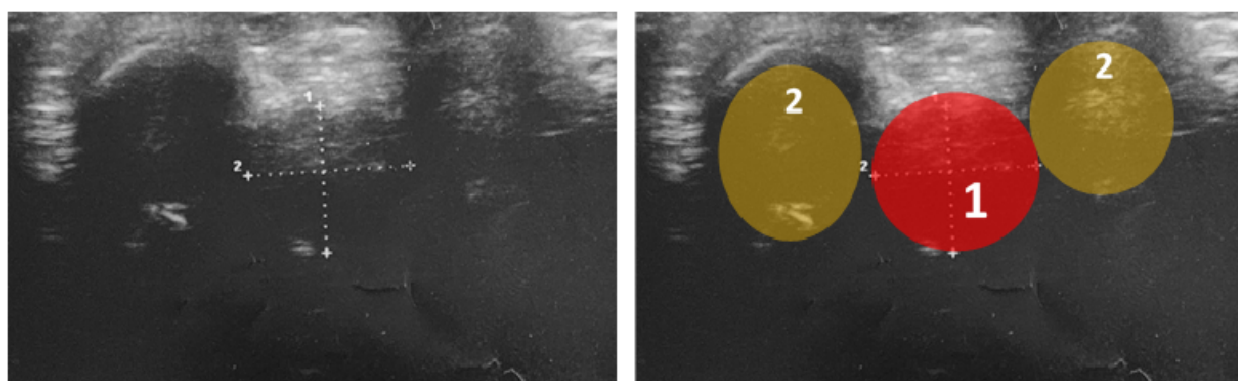


Рисунок 2 – Ультразвуковая картина невроты Мортона во 2-м межплюсневом промежутке правой стопы (поперечное сканирование): 1 – неврома Мортона; 2 – головки 2 и 3 плюсневых костей

Дифференциальную УЗ-диагностику следует проводить прежде всего с липофибромой, характерными признаками которой являются диффузная неоднородность эхоструктуры, отсутствие связи образования с межпальцевым подошвенным нервом, а также артериальная васкуляризация образования в режиме ЦДК [22].

Магнитно-резонансная томография является скрининговым методом инструментальной диагностики невромы Мортона при обследовании стопы на ортопедическую патологию. Как правило, НМ имеет изоинтенсивный или несколько гипоинтенсивный сигнал по сравнению с мышцами в T1-последовательности. В T2-последовательности отмечается гомогенно или негетогенно гипоинтенсивный сигнал по сравнению с жировой тканью, однако в указанной последовательности паттерн невромы значительно различается и имеет большее число вариаций, нежели в последовательности T1 (Рисунок 3). Тем не менее T2-последовательность позволяет четко дифференцировать кистозные структуры, такие как суставные ганглии и сумки. Выполнение МРТ с внутривенным контрастным усилением существенно не дополняет и не улучшает диагностику невромы Мортона [100, 111]. Широкое же применение МРТ затруднительно ввиду значительно меньшей доступности (по сравнению с УЗИ), необходимости наличия специальных катушек для стопы (что в еще большей степени уменьшает его доступность), высокой стоимости исследования, а также трудности интерпретации точной локализации структур и образований малых размеров, что приводит к ложно-положительным результатам, либо невыявлению целевой патологии [22, 74]. В связи с вышеперечисленным проведение МРТ рационально при необходимости более детальной (в сравнении с УЗИ) дифференциальной диагностики иных причин болевого синдрома у пациента, таких как маршевые переломы, остеоартриты, синовит плюснефаланговых суставов, разрыв подошвенной фасции, истинные новообразования структур стопы (прежде всего костей и мышц), некроз костей (болезни Фрейберга-Келера II, Ренандера-Мюллера и др.) [74, 100].

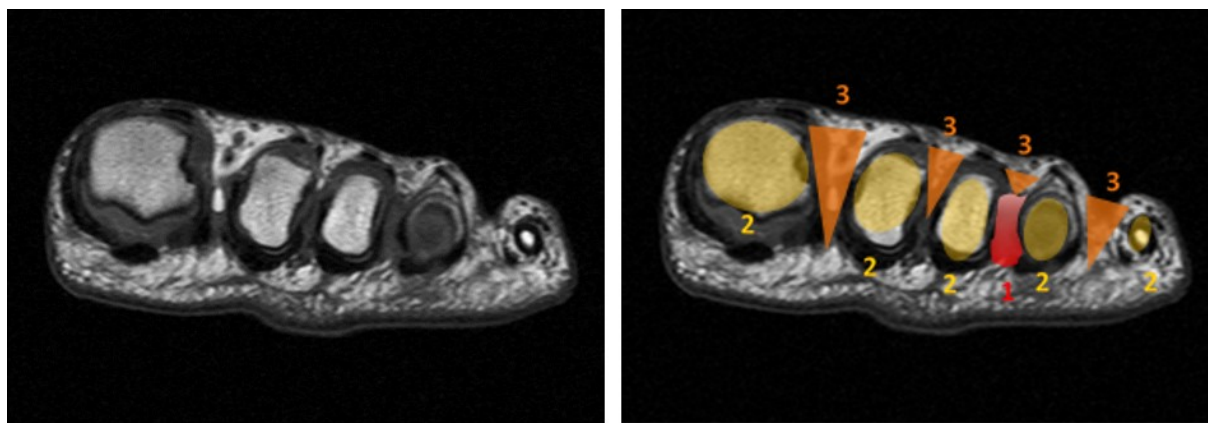


Рисунок 3 – Неврома Мортона в 3-м межплюсневом промежутке (магнитно-резонансная томография; поперечное сканирование): на магнитно-резонансной томограмме левой стопы в аксиальной проекции в последовательности T1 в 3-м межплюсневом промежутке визуализируется изоинтенсивное по отношению к мышечной ткани, однородное по структуре гантелевидное образование: 1 – неврома Мортона; 2 – головки плюсневых костей; 3 – межплюсневые промежутки

Рентгеновские методы визуализации (рентгенография, компьютерная томография стопы) не нашли широкого применения, так как не позволяют выявить саму неврому (ввиду отсутствия отложений солей кальция в мягкотканном образовании), а также сопряжены с лучевой нагрузкой, ввиду чего выполняются только при наличии показаний к получению дополнительной информации о состоянии преимущественно костных структур стопы с целью дифференциальной диагностики возможных причин болевого синдрома [12, 22].

Дифференциальный диагноз НМ проводят с заболеваниями, вызывающими болевой синдром, отличный от нейропатического: перегрузочная метатарзалгия, артрит плюснефалангового сустава, остеохондропатия головок плюсневых костей и др. [9, 12, 15].

1.6 Методы лечения и современные подходы к их выбору

На сегодняшний день предложено множество методов лечения невromы Мортона, которые можно разделить на следующие четыре группы [5].

Консервативные: подбор ортопедической обуви и стелек; изменение

паттерна ходьбы; физиотерапия; аппликации местных анальгетических средств.

Малоинвазивные: инъекции: неструктивные (глюкокортикостероиды (ГКС) с местными анестетиками (МА), ботулотоксин типа А, капсаицин, гиалуроновая кислота) и деструктивные (этанол, фенол); вмешательства (радиочастотная, лазерная деструкции, криодеструкция).

Нейрэктомия (дорсальный, подошвенные, межпальцевой доступы).

Альтернативные хирургические вмешательства: декомпрессия подошвенного нерва (рассечение ГПМС): открытая: без дополнительных манипуляций; с эндоневролизом; с транспозицией невромы/подошвенного нерва; с остеотомией плюсневых костей; с комбинацией дополнительных вмешательств; малоинвазивная эндоскопическая; без эндоскопического контроля; остеотомия плюсневых костей без проведения декомпрессии; нейрэктомия с реконструкцией нервного ствола.

Большинство авторов рекомендует начинать лечение невромы Мортонна с консервативных неинвазивных методов [12, 48, 53, 74, 84]. Они включают в себя: изменение предпочтений при подборе обуви в сторону широкой обуви на невысоком каблуке; исключение ношения обуви и физической активности, при которой отмечается наибольшая выраженность болевого синдрома; подбор специальных индивидуальных ортопедических стелек, разгружающих плюсневый отдел стопы; различные методы физиотерапии; проведение массажа стопы; занятия лечебно-физической культурой; а также аппликации местных анестетиков.

Периодическая курсовая терапия противовоспалительными препаратами (прежде всего из группы нестероидных средств) не оказывает воздействия на течение заболевания, однако может применяться симптоматически [12, 53]. Несмотря на множество предложенных методов, до сих пор нет убедительных данных о их долгосрочном (более 1 года) клиническом эффекте (регресс / значительное уменьшение выраженности болевого синдрома, его нейропатического компонента), ввиду чего большинству пациентов требуется проведение инвазивных методов лечения, среди которых различают

малоинвазивные, открытые и альтернативные хирургические вмешательства [84, 119].

К малоинвазивным методам относятся инъекционные и деструктивные. Первые включают в себя введение в область невромы местных анестетиков и противовоспалительных средств (ГКС), нейролитических препаратов (этанолола и фенола различной концентрации) или капсаицина, ботулотоксина типа А, гиалуроновой кислоты [66, 84, 112]. Указанные вмешательства могут проводиться под УЗ-контролем [118]. Согласно Кокрейновскому обзору 2024 года В.С. Matthews и соавт. локальные инъекции не приносят долгосрочного анальгетического эффекта и в ряде случаев приводят к осложнениям, таким как атрофия подкожно-жировой клетчатки, депигментация кожного покрова, локальные инфекционно-воспалительные процессы в месте инъекции [116].

К деструктивным малоинвазивным методам лечения относятся радиочастотная деструкция (РЧД), криоабляция, а также лазерная денервация (Nd:YAG-лазерная терапия) подошвенного нерва [7, 12, 66, 84, 94]. Основой этих методов является разрушение структуры подошвенного нерва путем воздействия различных физических факторов. Вмешательства выполняются пункционно чрескожно и могут проводиться под местной, проводниковой или общей анестезией. С целью точного размещения инструмента в целевой области и, как следствие, достижения максимально возможного анальгетического эффекта, целесообразно применение УЗ-контроля [3, 18, 117]. Некоторые авторы также отмечают, что для достижения значимого анальгетического эффекта необходимо 2- или даже 3-кратное проведение вмешательства [32]. Согласно систематическому обзору и мета-анализу R. Llombart и соавт. регресса болевого синдрома после РЧД невромы Мортона удается достигнуть чуть менее чем в 50% случаев, в то время как у 16,4% пациентов РЧД вовсе не приносит эффекта, в остальных случаях – эффект частичный. Также авторы отмечают, что применение более высоких температур $\geq 85^{\circ}\text{C}$ приводит к более выраженному анальгетическому эффекту [107]. Исследований долгосрочной эффективности криоабляции и лазерной денервации в крупных когортах не проводилось.

Нейрэктомия (НЭ) включает в себя иссечение самой невromы вместе с проксимальным и дистальным фрагментами МПН. Эта операция считается патогенетически обоснованной [31]. Вмешательство проводят под местной, проводниковой, спинальной или общей анестезией, с наложением турникета или без него [14, 28, 44, 92]. Выполнение операции возможно одним из следующих доступов [28, 74, 82, 90, 122]:

1. Дорсальным (тыльным);
2. Подошвенным: продольным; поперечным;
3. Межпальцевым.

Выбор доступа основывается на предпочтении хирурга. Основные этапы хирургических вмешательств включают в себя следующие стандартные манипуляции вне зависимости от доступа. После разреза кожи и подлежащей подкожно-жировой клетчатки, устанавливается ранорасширитель (мягкие ткани могут быть также отведены крючками). Проводится дальнейшее послойное рассечение мягких тканей с целью визуализации невromы. Выделяется неврома, проксимальный фрагмент подошвенного нерва, проводится его максимально проксимальное пересечение таким образом, чтобы культя нерва сократилась в подошвенный мышечный канал с целью предотвращения образования концевой невromы и адгезии культи нерва к области рубцовых послеоперационных изменений. Однако, некоторые авторы полагают, что пересечение нерва должно проводиться по меньшей мере на 3-4 см. проксимальнее проксимального конца ГПМС, так чтобы культя нерва располагалась вне области весовой нагрузки на стопу (weight-bearing area), а также с целью исключения повреждения капсулярных подошвенных ветвей МПН [29]. Затем выделяется дистальный фрагмент нерва, представляющий собой неврому с концевыми веточками, после чего неврома вместе с указанными участками неповрежденного нервного ствола удаляется и отправляется на гистологическое исследование. Учитывая отсутствие крупных сосудистых стволов в области вмешательства, гемостаз осуществляется без каких-либо трудностей биполярной коагуляцией и

перекисью водорода. Рана зашивается послойно с наложением асептической повязки.

По данным имеющихся обзоров литературы, систематических обзоров и мета-анализов, открытое удаление невromы Мортонa является наиболее эффективным методом лечения – долгосрочного значимого положительного исхода удается достигнуть в среднем у 80% пациентов [42, 74, 114, 119]. В послеоперационном периоде (ПОП) в области иннервации нерва возникает анестезия, однако, как правило, пациенты не жалуются на отсутствие чувствительности, а у части пациентов со временем происходит ее полное или частичное восстановление благодаря перекрытию иннервации этой области тыльными и подошвенными кожными чувствительными ветвями [68]. Клинический эффект среди указанных доступов сопоставим и достоверно статистически не отличается в сравнительных исследованиях на большой выборке пациентов и по данным систематических обзоров, однако для каждого из них характерны свои осложнения [28, 45, 78, 92, 112].

Открытому удалению невromы предложены альтернативные хирургические вмешательства, направленные на устранение болевого синдрома и сохранение чувствительности в смежных поверхностях пальцев стопы благодаря сохранению целостности нервного ствола или его реконструкции после проведенной НЭ [86]. Поскольку неврома Мортонa является компрессионной нейропатией, в качестве метода хирургического лечения в 1979 году G. Gauthier предложил проведение декомпрессии (невролиза) – открытого иссечения ГПМС из дорсального доступа без удаления самой невromы (то есть проведение декомпрессии нерва) с выполнением эпиневрального невролиза невromы, а также дистального и проксимального участков нерва от окружающих рубцово-спаечных изменений [46]. Автору удалось добиться значимого долгосрочного (длительность катамнеза в среднем составила 21 месяц) клинического эффекта операции у 174 из 206 пациентов (83%). Позднее A.L. Dellon предложил дополнить невролиз эндоневролизом невromы Мортонa – вскрытием эпиневрия и иссечением рубцовых изменений внутри невromы без

пересечения нервного ствола [38]. Несмотря на высокую заявленную эффективность, впоследствии было проведено весьма ограниченное число исследований, несопоставимых по числу включенных пациентов с исследованием G. Gauthier, так что достоверно судить о эффективности данной методики затруднительно.

Относительно недавно были разработаны методики, дополняющие невролиз. Ввиду потенциальной возможности повторной компрессии нерва рубцовыми изменениями мягких тканей после первично проведенного невролиза, некоторые авторы предлагают проведение транспозиции невротомы и подошвенного нерва.

Описано несколько различных методик транспозиции, которые условно можно разделить на два типа [86]:

1. Дорсальная транспозиция над уровнем пересеченной ГПМС и надмышцелков плюсневых костей путем: эпинеуральной фиксации нерва к надкостнице [120]; расположения невротомы над поверхностной фасцией после пересечения ГПМС [40]; создания «гамака» для невротомы/нерва из шовного материала, фиксированного к надкостнице плюсневых костей [34];

2. Транспозиция и имплантация невротомы в проксимально расположенные мышечные волокна подошвы стопы после предварительного пересечения нерва в области его деления на конечные ветви [58].

Описана также методика одномоментного проведения невролиза в комбинации с остеотомией плюсневых костей. Авторы, применяющие такой подход, предполагают, что компрессию нерва оказывает не только ГПМС, но также и плюсневые кости, вследствие чего для лучшей декомпрессии нерва предложили дополнение невролиза остеотомией [86, 115].

Невролиз (декомпрессия нерва) может быть также выполнен и эндоскопически. На сегодняшний день предложены различные хирургические техники (одно-, двухпортовые) и инструменты для выполнения таких операций. Описана также малоинвазивная методика декомпрессии без эндоскопического контроля [71]. Авторы, предлагающие такие подходы, считают, что меньшая

инвазивность вмешательства ассоциирована с большей его безопасностью и меньшей частотой послеоперационных осложнений [43, 86].

Наконец, к еще одному виду альтернативных вмешательств можно отнести нейрэктомиию дополненную реконструкцией нервного ствола [86]. Предложены две методики восстановления целостности нерва: микрохирургическая аутопластика [95]; микрохирургическая нейрорафия [79].

На сегодняшний день достоверно судить об эффективности вышеуказанных альтернативных вмешательств затруднительно ввиду малого числа проведенных исследований – как правило, эффективность подтверждена лишь теми исследователями, что и предложили тот или иной метод [86].

Несмотря на разнообразие существующих методов лечения невроты Мортона, необходимо отметить, что в настоящее время отсутствует определяющий критерий для выбора того или иного инвазивного вмешательства, или же имеющиеся результаты представляются сомнительными, поэтому была предложена ступенчатая тактика их применения [101]:

1. Первая ступень – консервативное лечение. В зависимости от результатов этот период лечения может длиться от 15 дней до 2 месяцев.

2. Вторая ступень – инъекционное лечение. Оценку эффективности после первой блокады следует проводить в течение двух недель, и если клинический результат положительный, то инъекцию следует повторить и подобное лечение проводить в течение 30 или 40 дней с оценкой его эффекта.

3. Третья ступень – выполнение РЧД в режиме термоабляции. Оценка клинического результата должна проводиться не ранее чем через 4-6 месяцев, и в том случае, если анальгетический эффект был недостаточен, возможно повторное проведение вмешательства или же переход на 4-ую ступень.

4. Четвертая ступень – эндоскопическая декомпрессия подошвенного нерва с оценкой эффективности в течение 6 месяцев.

5. Пятая ступень – открытое хирургическое вмешательство с выполнением нейрэктомии при отсутствии эффекта от выше предложенных методов лечения.

Однако существенным недостатком такого подхода является отсутствие четких показаний к выбору какого-либо из методов лечения, удлинение сроков достижения максимального клинического эффекта, а, следовательно, увеличение вероятности нежелательных явлений или осложнений после проведения каждого из вмешательств.

1.7 Оценка эффективности лечения. Принципы ведения пациентов в послеоперационном периоде

При оценке эффективности того или иного метода лечения наиболее часто применяют:

1. Шкалы для оценки изменения интенсивности болевого синдрома – визуальная аналоговая шкала (ВАШ) и ее аналоги [92];
2. Опросники и шкалы клинической оценки изменения функционального состояния стопы – шкалы AOFAS (The American Orthopaedic Foot & Ankle Society), FFI (Foot Function Index) и т.п. [1, 52, 60];
3. Шкала клинической оценки пациентов с межпальцевой невромой (Interdigital neuroma clinical evaluation score), предложенная S. Giannini и соавт. [57];
4. Шкалы субъективной оценки удовлетворенности пациента проведенным хирургическим вмешательством [87];
5. Опросники и шкалы оценки изменения качества жизни – SF-36 (The Short Form-36), SF-12 и т.п. [52, 87].

Однако, в подавляющем большинстве исследований, не применяются шкалы оценки нейропатического компонента болевого синдрома, что является ведущим в клинической диагностике нейропатий, в том числе и при НМ, в то время как предложены разные виды подобных опросников. Рациональным считают диагностический опросник нейропатической боли DN4 ввиду его высокой чувствительности и специфичности, удобства заполнения пациентом и анализа результатов врачом [6].

Любое вмешательство не является завершающим этапом лечения. Ведение пациента в послеоперационном периоде является неотъемлемой частью лечения.

На сегодняшний день разработаны рекомендации по ведению пациентов после проведенной НЭ [48]:

1) по возможности необходимо поддерживать приподнятое положение стопы в течение двух недель;

2) рекомендуется частичная нагрузка с использованием послеоперационной обуви на плоской подошве в течение 48 часов, а затем при удовлетворительной переносимости возможен постепенный переход на полную нагрузку в течение 3 недель;

3) перевязки стопы с антисептическими средствами проводятся через день в течение 14 суток после операции. Обязательно исключение контакта раны с водой (при проведении пациентом водных процедур) в течение указанного срока. Снятие швов проводится на 10-е, максимум – 12-е сутки после оперативного вмешательства;

4) после заживления раны рекомендуется ручной массаж рубца и подошвенной поверхности в области культы нерва, направленный на избежание образования келоидного рубца и десенситизацию культы нерва;

5) в течение 12 недель следует избегать интенсивной физической нагрузки.

1.8 Осложнения хирургического лечения

По данным зарубежной литературы, частота осложнений после НЭ значительно варьирует – от 0 до 25% [14, 96, 114]. Характер осложнений классифицируется прежде всего в зависимости от вида доступа, для каждого из которых имеются свои специфические осложнения. Так, при подошвенном доступе выше вероятность формирования грубого рубца ввиду его локализации в области весовой нагрузки на стопу [42]. Дорсальный доступ несет более высокий риск адгезии культы подошвенного нерва к области рубцовых послеоперационных изменений ввиду недостаточно проксимальной нейротомии

[19, 43, 97]. Межпальцевой доступ отличает бóльшая вероятность развития местных грибковых осложнений [122]. Описаны и другие осложнения [28, 92], однако не предложено единой их классификации, равно как и алгоритмов профилактики, диагностики и лечения для большинства из них.

Таким образом, выбор того или иного метода лечения, равно как и выбор доступа при проведении хирургических вмешательств представляет сложную и актуальную проблему ввиду отсутствия показаний и этиопатогенетической обоснованности их выбора в каждом конкретном случае. Учитывая возможную высокую вероятность осложнений НЭ и отсутствие для большей части из них протоколов профилактики, диагностики и лечения, не менее актуальной является и эта проблема. В связи с вышесказанным создание дифференцированного подхода к хирургическому лечению невромы Мортонa и его осложнений обусловило необходимость проведения данной работы.

ГЛАВА 2 МАТЕРИАЛЫ И МЕТОДЫ

Исследование проводилось на клинических базах кафедры нейрохирургии ФГБОУ ДПО РМАНПО Минздрава России – ГБУЗ ММНКЦ им. С.П. Боткина ДЗМ и Клиника «ОРТОСПАЙН», – и включало в себя 2 этапа: топографо-анатомический; клинический.

2.1 Топографо-анатомический этап исследования

В ходе данного этапа на кадаверном материале в условиях патологоанатомического отделения ГБУЗ ММНКЦ им. С.П. Боткина ДЗМ изучалась топографическая анатомия подошвенных нервов в области межплюсневых промежутков, а также оценивались преимущества и недостатки различных доступов для удаления невromы Мортонa и нейрэктомии.

На 32 стопах (16 правых и 16 левых стоп) выполнялись 4 основных доступа во 2-м и 3-м МПП (на одной стопе выполнялся только 1 вид доступа к каждому из промежутков) по стандартным методикам:

1. Дорсальный;
2. Подошвенный: (продольный; поперечный);
3. Межпальцевой (комиссуральный).

В случае подошвенного поперечного доступа выполнялся один разрез в проекции 2 и 3 МПП, при всех остальных доступах проводилось 2 разреза к каждому из МПП.

2.2 Клинический этап исследования

2.2.1 Материал исследования

Проведен ретро- и проспективный анализ 134 случаев невromы Мортонa у 116 пациентов (у 15 пациентов невromы Мортонa были выявлены на 2 стопах, у 3 – на одной стопе в 2 смежных межплюсневых промежутках). Исследование проводилось на клинических базах кафедры нейрохирургии ФГБОУ ДПО

РМАНПО Минздрава России – в нейрохирургических отделениях №19 и №49 и в клинике «Ортоспайн» с 2016 по 2023 гг. Пациенты были разделены на 2 группы в зависимости от вида хирургического вмешательства (Рисунок 4).

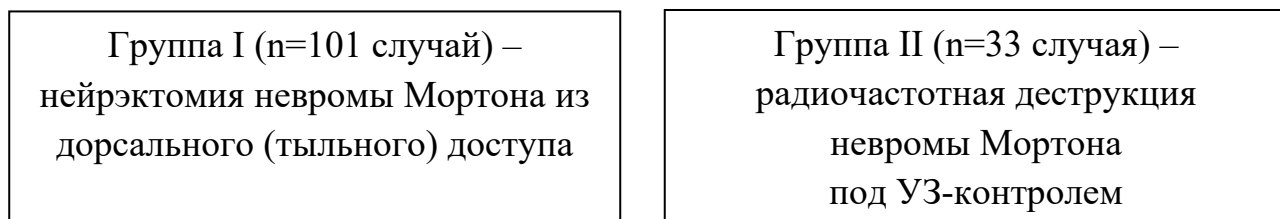


Рисунок 4 – Структура исследуемой когорты пациентов

Показаниями к проведению любого из вмешательств был характерный для НМ стойкий выраженный болевой синдром при ее верифицированном наличии по данным УЗИ и неэффективности консервативного лечения на протяжении по меньшей мере 3 месяцев. На первоначальном этапе при включении в исследование каждому из пациентов на выбор предлагалось проведение нейрэктомии или радиочастотной деструкции. По мере накопления материала до возможности его статистической обработки и выявления тенденции, что большой объем невромы чаще вызывает рецидив болевого синдрома после РЧД, выбор метода лечения стал дифференцированным в зависимости от объема невромы.

Критерия включения:

1. Мужчины и женщины в возрасте от 18 лет и старше с подтвержденным диагнозом невромы Мортона и стойким болевым синдромом для первой и второй групп.
2. Неэффективность консервативного лечения невромы Мортона на протяжении 3 мес и более.
3. Подписанное добровольное информированное согласие.
4. Готовность и возможность заполнять анкеты.

Критерии невключения:

1. Выраженная соматическая патология в стадии клинической декомпенсации.
2. Психическое состояние, которое по мнению врача-исследователя не позволяет соблюдать все процедуры исследования.
3. Наличие гнойно-септического процесса в области планируемого хирургического вмешательства.
4. Наличие грибкового заболевания стопы.

Критерии исключения:

1. Отказ пациента от дальнейшего участия.
2. Недостаточное сотрудничество пациента, значительные нарушения протокола.

Возраст и пол пациентов

Возраст включенных в исследование пациентов с невромой Мортона (расчет проводился на 134 случая НМ) варьировал от 22 до 76 лет (средний возраст составил $51,6 \pm 12,1$ года; медиана составила 52 года [43;62]). В I группе возраст варьировал от 22 до 76 лет ($51,6 \pm 12,6$; 52 [43;62]), во II – от 34 до 73 лет ($51,5 \pm 10,7$; 52 [42;60]). Таким образом, по возрасту в обеих группах отмечалось нормальное распределение и не было выявлено статистически значимых различий. Тот факт, что НМ встречалась чаще у пациентов трудоспособного возраста (о чем свидетельствует средний возраст пациентов в каждой группе), говорит о социальной значимости заболевания.

В 116 (86,6%) случаях вмешательства проводились пациентам женского пола, 18 (13,4%) – мужского. Соотношение женщин и мужчин – 6,4:1. В I группе вмешательства проводились 89 (88,1%) женщинам и 12 (11,9%) мужчинам, во II – 27 (81,8%) женщинами и 6 (18,2%) мужчинам. Распределение по полу составило 7,4:1 и 4,5:1 соответственно, что подтверждает литературные данные о большей распространенности НМ среди женщин.

Анамнестические данные

Промежуток времени между возникновением симптоматики НМ и госпитализацией в стационар для проведения хирургического вмешательства (срок анамнеза) среди всех пациентов варьировал от 6 до 240 месяцев (средняя продолжительность – $64,4 \pm 47,1$ мес; медиана – 60 мес [26;84]), в группе I – от 6 до 240 ($74,5 \pm 48,1$; 60 [36;102]), в группе II – от 6 до 120 ($33,5 \pm 25,8$; 24 [15;54]). Полученные данные говорят о недостаточности диагностики заболевания и рациональной маршрутизации пациентов на амбулаторном этапе. Разность анамнестического срока в группах можно интерпретировать как большую готовность пациентов с меньшей продолжительностью анамнеза к проведению малоинвазивного и менее радикального метода лечения.

Локализация невромы Моргана

Среди 134 случаев хирургического лечения на левой стопе НМ встречалась в 70 случаях (52,2%), на правой – в 64 (47,8%). В I группе – на левой стопе НМ встречалась в 51 случае (50,5%), на правой – в 50 (49,5%), во II группе – в 19 (57,6%) и 14 (42,4%) случаях соответственно. Не было выявлено статистически значимых различий по локализации НМ на левой или правой стопе.

В 122 случаях (91,0%) НМ локализовалась в 3-м МПП, в 11 – во 2-м (8,3%), в 1 – в 4-м (0,7%). Таким образом, НМ достоверно чаще встречается в 3 МПП. На обеих стопах вмешательства проводились 15 пациентам (то есть выполнено 30 вмешательств – 22,4% от общего числа случаев). На одной стопе в 2 смежных МПП операции проводились 3 пациентам (выполнено 6 вмешательств – 4,5% от общего числа случаев).

2.2.2 Клинические методы исследования

Всем пациентам проводилось клиническое обследование, включавшее в себя сбор жалоб, анамнеза, клинико-неврологический осмотр и применение специфических диагностических тестов (клинических и нагрузочных) и шкал.

Интенсивность болевого синдрома (БС) оценивалась с помощью визуальной аналоговой шкалы (ВАШ), представляющей градацию боли от 0

(отсутствие боли) до 10 (нестерпимая/невыносимая боль) баллов (Приложение А). Пациентам необходимо было отметить уровень болевого синдрома линией, перпендикулярно пересекающей линию шкалы боли, где были отмечены баллы от 0 до 10, где 0 – отсутствие боли; 1-3 – слабая боль; 4-6 – от умеренной до сильной боли; 7-9 – очень сильная боль; 10 – самая сильная боль, которую человек может себе представить.

Для подтверждения нейропатического характера БС применялся опросник Douleur Neuropathique 4 (DN4; Приложение Б). Выбор в пользу данного опросника связан с его высокой чувствительностью и специфичностью (86% и 90% соответственно) [6]. Опросник DN4 предназначен не для оценки выраженности НБС, но лишь для дифференциальной диагностики между нейропатическим и отличным от него болевым синдромом. Он состоит из 4 разделов, первые два из которых связаны с качественными характеристиками боли, а два других – с клиническим обследованием пациента и направлены на выявление гипестезии, гиперпатии и аллодинии. Максимально возможное количество баллов – 10, однако для подтверждения НБС достаточно 4 баллов.

Применялся также болевой опросник Мак-Гилла (MPQ – McGill Pain Questionnaire) в модификации В.В. Кузьменко и др. (Приложение В). Опросник включает в себя 3 шкалы: сенсорную (С) – перечень ощущений боли, аффективную (А) – воздействие боли на психическое состояние, и эвалюативную (Э) – интенсивность боли. Первая шкала состоит из 13 разделов, содержащих 52 дескриптора (вербальные характеристики) боли. Во второй шкале выделено 6 разделов, содержащих 16 слов-дескрипторов. Третья шкала соответствует 20-му разделу и включает 5 характеристик. В каждом разделе (субшкале) дескрипторы расположены по нарастанию выраженности оцениваемой характеристики. Обследуемый должен был выбрать дескрипторы, наиболее соответствующие его ощущениям (только по одному из раздела, но не обязательно из каждого).

Анализировались три показателя: индекс числа выбранных дескрипторов (ИЧВД) – общее число выбранных вербальных характеристик; ранговый индекс

боли (РИБ) – сумма порядковых номеров дескрипторов в каждом разделе; интенсивность боли или эвалюативная составляющая БС. Показатели ИЧВД и РИБ оценивались применительно ко всему опроснику (общий ИЧВД – ОИЧВД и общий РИБ – ОРИБ) и отдельно по каждой шкале. Прежде всего этот опросник использовался ввиду возможности оценки психогенной составляющей болевого синдрома и влияния его на эмоциональную сферу. Это отличает опросник МРQ от большинства опросников и шкал, оценивающих общий уровень тревожности и депрессии вне его связи с болевым синдромом, что может приводить как к ложноположительным, так и к ложноотрицательным результатам.

Осмотр нейрохирурга с оценкой жалоб, неврологического статуса, показателей каждого из опросников проводились до операции, в раннем послеоперационном периоде (через 1, 3, 6 месяцев) и в отдаленном послеоперационном периоде (по меньшей мере 12 месяцев после операции). Средняя продолжительность катамнеза составила в среднем $44,7 \pm 24,1$ мес, медиана – 45,0 мес [25,3;61,0]; в I группе – $48,0 \pm 22,5$ мес, медиана – 51,0 мес [30,0;63,0]; во II группе – $34,7 \pm 2,7$ мес, медиана – 31,0 [6,0;56,0]. Все включенные в исследование пациенты наблюдались минимум 12 месяцев. С целью повышения достоверности статистического анализа (включение максимального количества наблюдений) в работе установлен предел 12 месяцев для оценки показателей отдаленного послеоперационного периода.

При помощи шкалы Лайкерта (Likert-scale) в отдаленном послеоперационном периоде (или ранее в случае рецидива болевого синдрома после РЧД) оценивалась общая субъективная удовлетворенность пациентов результатом лечения от 1 до 5 баллов, где:

- 1 балл – крайне неудовлетворительный результат;
- 2 балла – неудовлетворительный;
- 3 балла – удовлетворительный;
- 4 балла – хороший;
- 5 баллов – отличный.

В отдаленном послеоперационном периоде оценивалось наличие (отсутствие) онемения в смежных поверхностях межпальцевого промежутка и болевого синдрома в стопе с определением его характера (нейропатический или отличный от него) и локализации: в области операции; в переднем отделе стопы, исключая область операции; другие отделы стопы.

2.2.3 Инструментальные методы исследования

Ультразвуковое исследование

Всем 134 пациентам в дооперационном периоде обязательно проводилось УЗИ стопы. Исследование проводилось на аппарате Alpinion ECUBE 8 с использованием датчиков 13 и 15-17 МГц.

Цели ультразвукового исследования были следующими:

- 1) подтверждение наличия НМ;
- 2) определение ее конфигурации и локализации (во 2, 3 или 4 МПП);
- 3) определение линейных размеров (в дальнейшем обозначаемые как X, Y и Z) в трех взаимно перпендикулярных плоскостях (Рисунки 5, 6);

4) расчет объема НМ. Учитывая, что НМ имеет эллипсоидную форму применялась формула расчета объема эллипсоида: $(X*Y*Z)/2$ [13]. Выбор этой формулы обусловлен простотой применения в ежедневной клинической практике, так как расчет может быстро выполняться на калькуляторе или в уме без применения технических средств;

5) определение ширины межплюсневого промежутка с НМ и смежных межплюневых промежутков. М. Del Mar Ruiz-Herrera и соавт. в своих исследованиях показали, что при УЗИ стопы ширина МПП с НМ достоверно меньше, чем ширина МПП без НМ на другой стопе того же пациента [85, 106]. Также было показано, что ширина МПП с НМ достоверно меньше, чем МПП у «здоровых» лиц, которые были включены в исследование в качестве контрольной группы. Таким образом, более узкий МПП может быть предиктором развития НМ. В настоящем исследовании проводился

сравнительный анализ ширины МПП с НМ и смежных МПП на той же стопе каждого пациента;

б) определение УЗ-признаков сопутствующей ортопедической патологии стопы.

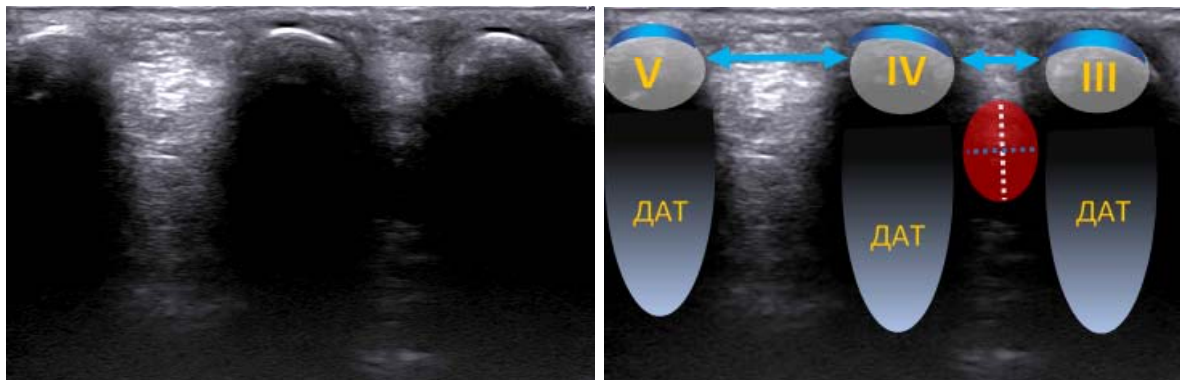


Рисунок 5 – Поперечное дорсальное ультразвуковое исследование правой стопы (частота – 13 мегагерц). Условные обозначения: красный овал – неврома Мортона; белая пунктирная линия – высота невромы, синяя пунктирная линия – ширина невромы; III, IV и V – головки соответствующих плюсневых костей с кортикальной линией (обозначена синим), под ними – дистальная акустическая тень (ДАТ); стрелками указана ширина межплюсневых промежутков

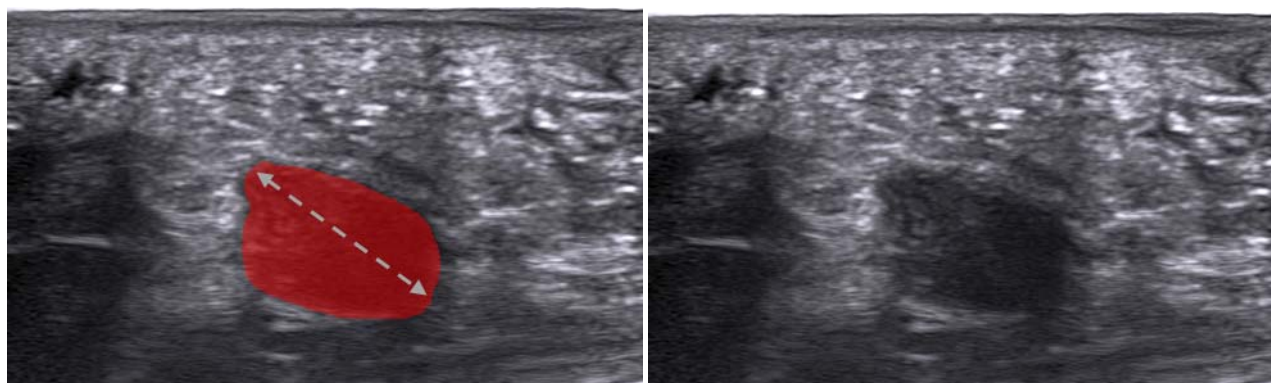


Рисунок 6 – Продольное подошвенное ультразвуковое исследование правой стопы (частота – 13 мегагерц). Условные обозначения: красный овал - неврома Мортона; пунктирная стрелка – продольный размер невромы (длина)

Магнитно-резонансная томография

Это исследование проводилось на амбулаторном этапе 14 пациентам в сторонних организациях. Учитывая более высокую специфичность УЗИ и меньшие экономические затраты, МРТ не применялась рутинно при определении тактики лечения пациентов, так что оценка характеристик НМ на основании полученных нестандартизированных данных не проводилась.

2.2.4 Методы хирургического лечения

В исследовании сравнивались два метода хирургического лечения НМ – радиочастотная деструкция (РЧД) и нейрэктомия (НЭ) из дорсального (тыльного) доступа.

Радиочастотная деструкция

Применялся высокочастотный генератор Cosman, модель 4G. Проводилась термодеструкция НМ в режиме постоянной стимуляции высокочастотными импульсами с частотой 512 кГц, мощностью тока 18 В, температурой 90°C, продолжительностью 90 секунд. Вмешательство проводилось под УЗ-контролем (с применением вышеуказанного оборудования), ввиду чего предварительная стимуляция не проводилась, так как УЗ-визуализация позволяла располагать электрод в целевой области.

Методика проведения

В условиях операционной в положении пациента лежа на спине с установленным на бедре пациента пассивным электродом после трехкратной обработки кожи стопы антисептическим раствором йодопирона (в случае наличия аллергической реакции на йод в анамнезе проводилась обработка спиртовым раствором хлоргексидина) при помощи УЗ-датчика (обернутого стерильным чехлом) визуализировалась НМ, определялась наиболее удобная область расположения пункционной иглы.

Затем под местной анестезией (м/а) Sol. Novocaini 0,5% объемом 2-3 ml (в случае наличия аллергической реакции на указанный препарат в анамнезе проводилась м/а 0,5%-ым раствором (р-ром) лидокаина того же объема) пункционно с тыльной поверхности стопы в МПП под УЗ-контролем устанавливалась игла диаметром 16G, длиной 150 мм.

После извлечения мандрена из иглы устанавливался активный электрод, подключенный к генератору, с наличием термопары на его конце длиной 150 мм с активным кончиком длиной 10 мм. Под УЗ-контролем (Рисунок 7) электрод подводился вплотную к НМ (без ее пункционного повреждения) с расположением электрода вдоль оси плюсневых костей и размещением кончика

электрода в трех точках: у проксимального конца невromы Мортона на границе между подошвенным нервом и невромой (Рисунок 8); вдоль продольной оси невromы с тыльной ее поверхности (Рисунок 9); вдоль продольной оси невromы с подошвенной ее поверхности (Рисунок 10); проводилась термодеструкция высокочастотными импульсами в режиме постоянной стимуляции в вышеуказанных точках. Эффективность деструкции подтверждалась отрицательным результатом электрофизиологической стимуляции в каждой точке. Затем электрод и игла извлекались, в области вмешательства накладывалась асептическая повязка. В случаях наличия НМ в 2-х смежных промежутках одной стопы или на правой и левой стопе последовательно проводилась РЧД обеих НМ.

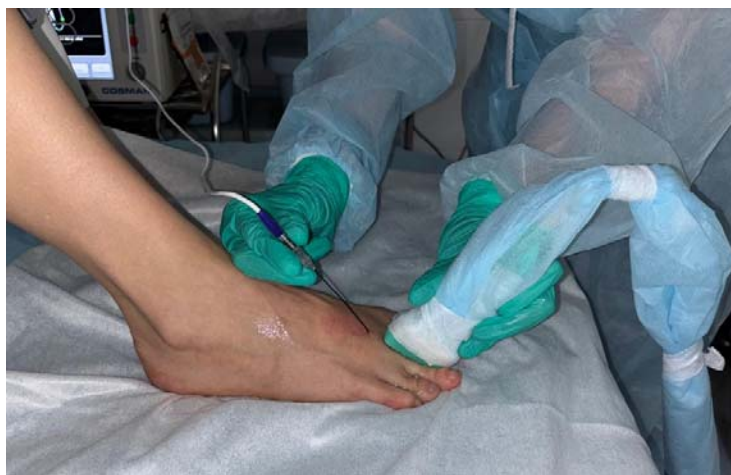

Рисунок 7 – Расположение электрода для радиочастотной деструкции с тыльной поверхности стопы и датчика аппарата ультразвукового исследования для визуализации расположения кончика электрода относительно невromы Мортона

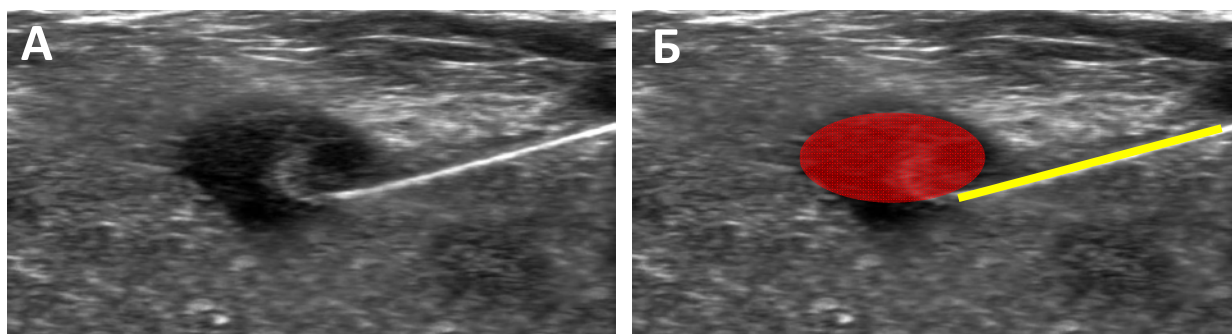


Рисунок 8 – Радиочастотная деструкция невromы Мортона под ультразвуковым контролем, продольный ультразвуковой скан. А – кончик электрода расположен у проксимального конца невromы Мортона на границе между подошвенным нервом и невромой; Б – схематическое изображение: неврома Мортона выделена красным, кончик иглы и электрода обозначен желтой линией

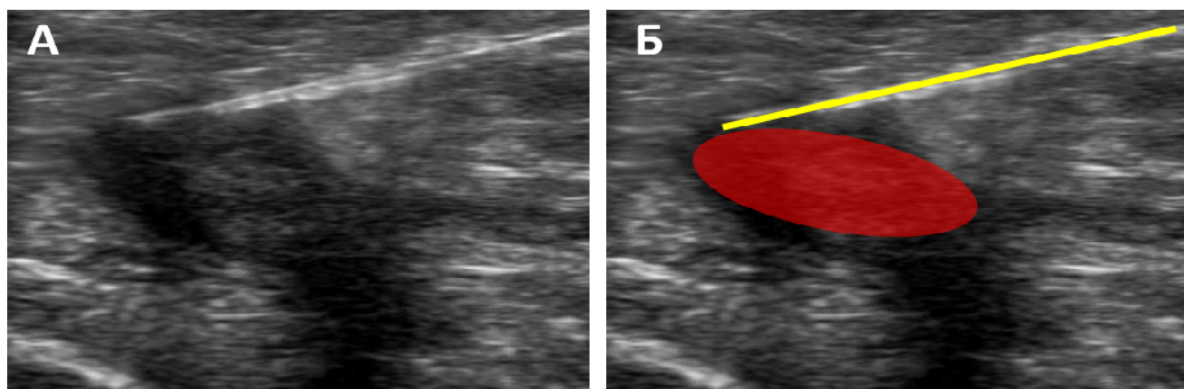


Рисунок 9 – Радиочастотная деструкция невroma Мортонa под ультразвуковым контролем, продольный ультразвуковой скан. А – кончик электрода расположен вдоль продольной оси невroma Мортонa с тыльной ее поверхности; Б – схематическое изображение: невroma Мортонa выделена красным, кончик иглы и электрода обозначен желтой линией

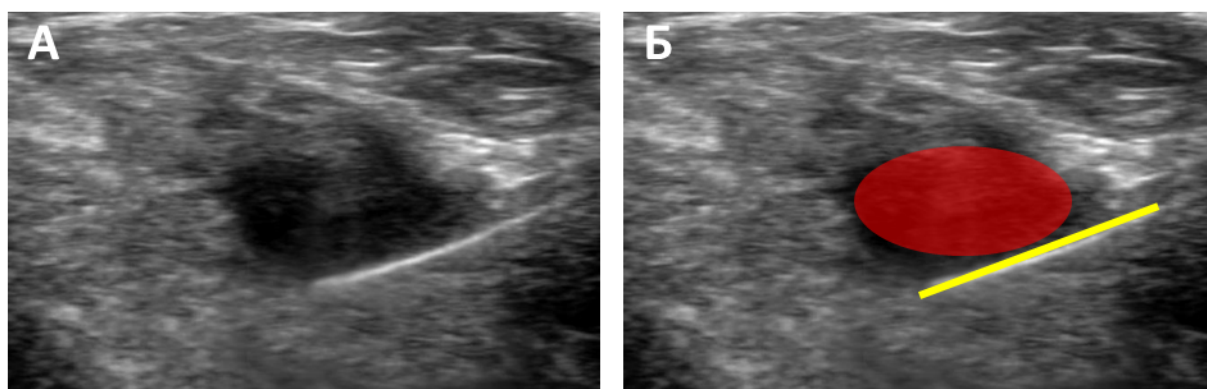


Рисунок 10 – Радиочастотная деструкция невroma Мортонa под ультразвуковым контролем, продольный ультразвуковой скан. А – кончик электрода расположен вдоль продольной оси невroma Мортонa с подошвенной ее поверхности; Б – схематическое изображение: невroma Мортонa выделена красным, кончик иглы и электрода обозначен желтой линией

Нейрэктомия из дорсального (тыльного) доступа

Вмешательство проводилось в условиях операционной в положении пациента лежа на спине под общей внутривенной анестезией с добавлением местной (в 52 случаях; 51,5%) или под местной анестезией (в 49 случаях; 48,5%). У 2 пациентов вмешательства проводились последовательно в 3-м и 2-м межплюсневых промежутках на одной стопе в ходе одной операции.

Методика проведения (Рисунок 11). После трехкратной обработки кожи стопы антисептическим раствором йодопирона (в случае наличия аллергической реакции на йод в анамнезе проводилась обработка не йодсодержащим кожным

антисептиком) под местной анестезией Sol. Novocaini 0,5% объемом 15-20 ml (в случае наличия аллергической реакции на указанный препарат в анамнезе проводилась м/а 0,5%-ым р-ром лидокаина того же объема) в межплюсневом промежутке выполнялся разрез кожи на тыльной поверхности стопы от границы межпальцевого промежутка проксимально длиной 2,5–3 см.

Устанавливался ранорасширитель Вейтлайнера, выполнялось рассечение мягких тканей, глубокой поперечной метатарзальной связки – таким образом осуществлялся доступ к невrome. Для полноценной визуализации невromы ассистент «подавал» неврому, надавливая на подошвенную поверхность стопы в проекции расположения невromы. С целью безболезненной нейротомии проводилась проводниковая анестезия подошвенного нерва и невromы Мортонa Sol. Lidocaini 2% объемом 1 мл [62].

Затем зажимом типа Москит захватывался проксимальный фрагмент НМ и проводилась максимально проксимальная нейротомия подошвенного нерва в мышечном канале биполярной коагуляцией и ножницами, удалялась НМ вместе с дистальными ветвями. Удаленная неврома погружалась во флакон с р-ром формалина и отправлялась на морфологическое исследование. Проводился гемостаз коагуляцией и 3%-ым р-ром перекиси водорода. В окружающие неврому мягкие ткани с противовоспалительной целью проводилась инъекция 1 мл р-ра дексаметазона в дозировке 4 мг/мл. Рана ушивалась последовательно в 2 слоя – подкожно-жировая клетчатка и кожа. После ушивания кожи накладывалась асептическая давящая повязка. В случаях наличия НМ на двух стопах вмешательство проводилось сначала на одной стопе, затем на второй. Очередность определялась по желанию пациента в зависимости от степени выраженности БС. В случаях наличия НМ в двух смежных МПП одной стопы удалялись обе НМ. С целью улучшения заживления послеоперационных ран МПП в этих случаях заполнялись биodeградируемым материалом СфероГель в объеме 1 мл (Рисунок 12).

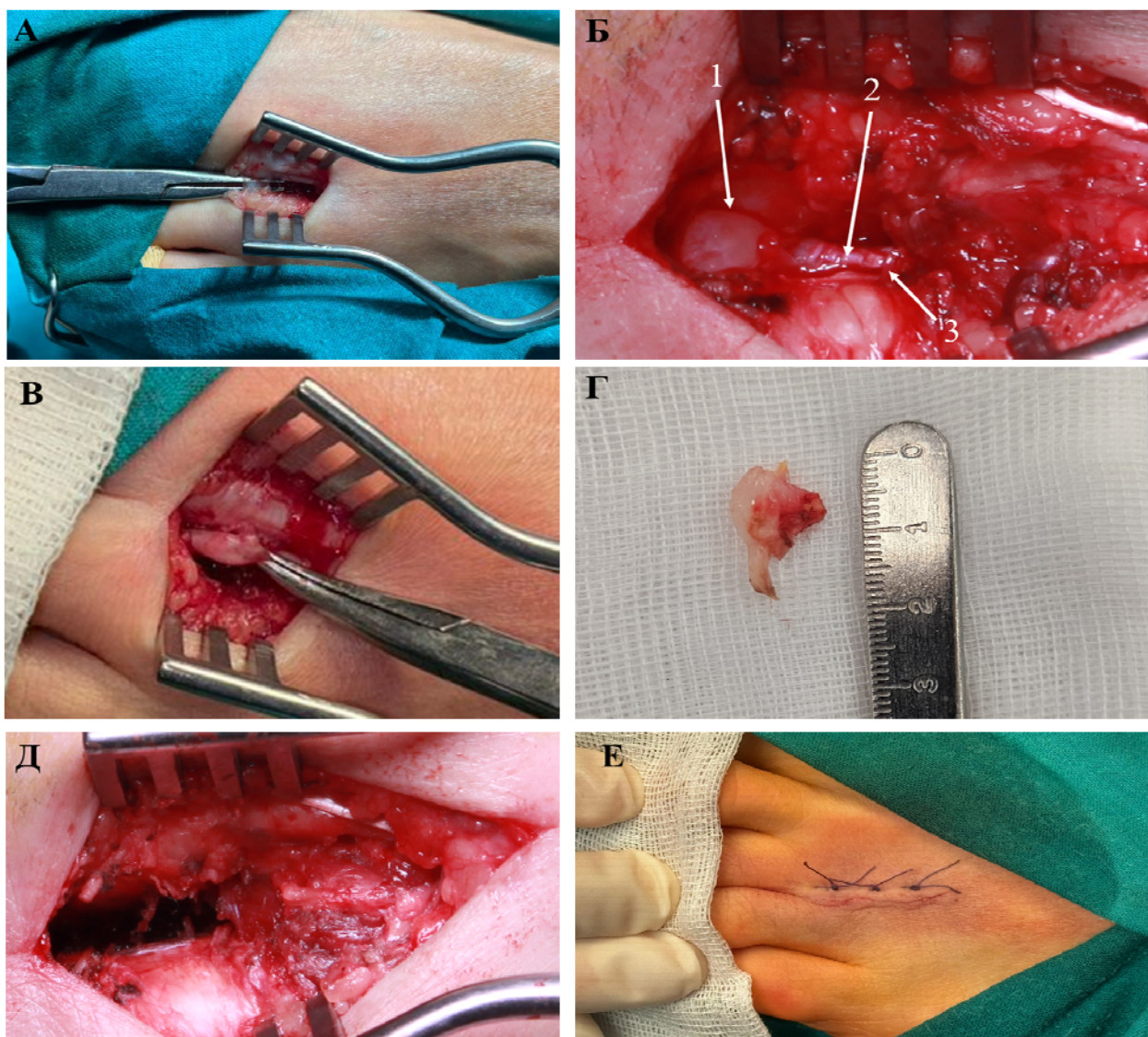


Рисунок 11 – Основные этапы нейрэктомии невромы Мортонa из дорсального доступа. А – после рассечения кожи и листков поверхностной фасции визуализирована глубокая поперечная метатарзальная связка, под которую подведен зажим; Б – операционная картина после рассечения глубокой поперечной метатарзальной связки

Примечание: неврома Мортонa (1), проксимальный фрагмент подошвенного нерва (2) и дистальная граница мышечного канала (3); В – неврома Мортонa, взятая на зажим перед ее удалением; Г – вид невромy Мортонa и проксимального конца подошвенного нерва после удаления; Д – вид межплюсневого промежутка после удаления невромy Мортонa: проксимальный конец подошвенного нерва не визуализируется ввиду его сокращения в мышечный канал; Е – вид послеоперационной раны, кожа ушита модифицированным швом Альговера

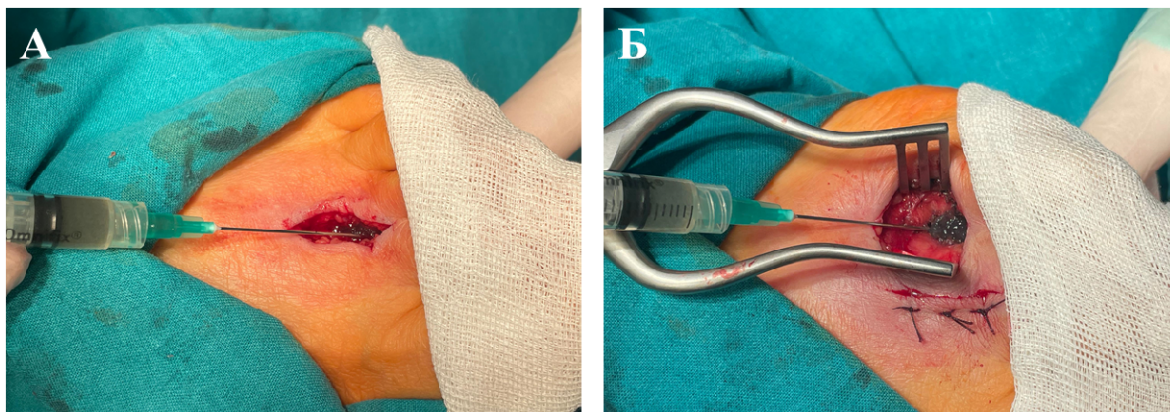


Рисунок 12 – Нейрэктомия невромы Мортон из дорсального доступа в 2-м и 3-м межплюсневых промежутках левой стопы. Заполнение биodeградируемым материалом СфероГель 2-го (А) и 3-го (Б) межплюсневых промежутков после удаления невромы

2.2.5 Морфологические методы исследования

Во всех случаях после проведения нейрэктомии неврома Мортон отправлялась на морфологическое исследование, которое выполнялось в патологоанатомическом отделении ММНКЦ им. С.П. Боткина по стандартным лабораторным методикам. Гистологическая верификация проводилась путем исследования материала, удаленного в ходе оперативного вмешательства, с применением световой микроскопии и иммуногистохимических методов. Проводились окраска препаратов гематоксилин-эозином, по методу Ван-Гизона (для изучения соединительной ткани) и иммуногистохимическое исследование с определением экспрессии белка S100. Морфологические исследования были проведены благодаря помощи заведующего патологоанатомическим отделением ММНКЦ им. С.П. Боткина, к.м.н. Чижикова Никиты Павловича и его сотрудников, в особенности – врача-патологоанатома, к.м.н. Гордиенко Елены Николаевны.

2.3 Статистическая обработка полученных данных

Статистический анализ данных проведен с помощью языка статистического программирования и среды R (версия 4.3.1) в IDE RStudio (2023.09.0 Build 463). Распределение непрерывных и дискретных количественных переменных в выборке представлены как среднее арифметическое и стандартное отклонение ($M \pm SD$) для нормально распределенных случайных величин, медиана и квартили ($Me [Q1; Q3]$) для величин, распределение которых отличается от нормального. Категориальные показатели представлены как абсолютное число (n) и процентное соотношение (%).

Соответствие выборки нормальному распределению определялось с помощью теста Шапиро-Уилка. Тестирование статистических гипотез о различии в распределении количественных переменных в независимых выборках проводили с помощью метода Манна-Уитни, для зависимых выборок использовался критерий Уилкоксона и критерий Фридмана для парных сравнений. Корреляцию между количественными величинами оценивали с помощью коэффициента корреляции Спирмена. Различия в распределениях категориальных переменных в независимых выборках тестировали с помощью критерия Хи-квадрат и точного критерия Фишера.

Задача определения факторов прогноза безрецидивной выживаемости решалась с помощью одномерного анализа влияния исследуемых признаков на безрецидивный период с последующим многомерным моделированием с помощью регрессии Кокса (ROC-анализ – от англ. *receiver operating characteristic*).

Нулевую гипотезу в статистических тестах отклоняли при уровне значимости $p < 0,05$.

ГЛАВА 3 КЛИНИЧЕСКАЯ И НЕЙРОВИЗУАЛИЗАЦИОННАЯ ХАРАКТЕРИСТИКА ПАЦИЕНТОВ В ДООПЕРАЦИОННОМ ПЕРИОДЕ

3.1 Особенности клинико-неврологических проявлений и анамнеза

Все пациенты предъявляли жалобы на боль переднем отделе стопы с распространением боли в межпальцевой промежуток. Боль возникала внезапно при физической нагрузке (ходьбе и/или беге), носила жгучий, простреливающий по типу «удара током», усиливалась при ношении узкой обуви и заставляла пациентов снимать обувь и массировать стопу для облегчения боли. У всех пациентов была выявлена гипо-, анестезия в межпальцевом промежутке. 78 пациентов (58,2%) отмечали зависимость появления болевого синдрома от пройденной дистанции, которая варьировала от 10 до 2000 метров (среднее значение – 600 ± 500 ; медиана – 500 [200; 1000]). 60 пациентов (44,8%) отмечали усиление выраженности болевого синдрома в межсезонные периоды. У всех пациентов исследования (100%) был подтвержден нейропатический характер БС – минимальный балл по опроснику DN4 составил 4 балла.

В ходе исследования в обеих группах была выявлена прямая статистически значимая зависимость между оценкой пациентами выраженности болевого синдрома по ВАШ, показателями опросника MPQ и продолжительностью анамнеза ($p < 0,001$). Таким образом, пациенты с более длительным анамнезом отмечали более выраженную интенсивность БС, его сенсорный компонент по MPQ, и что самое важное – большее отрицательное воздействие на аффективную (психоэмоциональную) сферу.

По данным медицинских заключений поликлинических учреждений у 88 пациентов (65,7%) была выявлена сопутствующая ортопедическая и/или ревматологическая патология стопы (ПС). Данные о видах патологии и частоте случаев представлены в Таблице 1. У большинства пациентов (54,5%) были диагностированы 2 и более ПС.

Таблица 1 – Частота встречаемости сопутствующих патологий стопы

Вид сопутствующей ПС	Частота встречаемости (% от общего числа)
Остеоартроз плюснефаланговых суставов	33,6
Бурсит плюснефаланговых суставов	31,3
Комбинированное плоскостопие	27,6
Поперечное плоскостопие	23,9
Ревматоидный артрит плюснефаланговых и мелких суставов стопы	17,2
Продольное плоскостопие	15,7
Вальгусная деформация стопы	13,4
Подагрический артрит	1,5
Пяточная шпора (плантарный фасциит)	0,7
Перелом(ы) костей стопы в анамнезе	0,7

93 пациентам (69,4%) назначались ортопедические стельки с целью облегчения симптомов невромы Мортона и коррекции ПС. 39 пациентов (41,9%) не отмечали эффекта от ношения стелек, у 53 пациентов (57,0%) ношение стелек провоцировало болевой синдром, и лишь 1 пациентка (1,1%) сообщила о некотором облегчении симптомов НМ при ношении обуви с ортопедическими стельками. Таким образом, наличие невромы Мортона может препятствовать коррекции ортопедической патологии стопы при помощи стелек ввиду провоцирования ими болевого синдрома.

В 44 случаях (32,8%) на амбулаторном этапе пациентам проводилось специальное консервативное лечение:

1. Медицинский массаж стопы – 38 случаев (28,4%);
2. Физиотерапевтические методы лечения – 36 (26,9%);
3. Ударно-волновая терапия (УВТ) – 14 (10,4%).

37 пациентам (26,1%) проводились по меньшей мере 2 вида консервативного лечения. Во всех случаях, кроме 2, пациенты отмечали

неудовлетворительный клинический эффект от проведенного лечения. В 2 указанных случаях пациентки с деформирующим остеоартрозом стоп сообщали о некоторой временной эффективности повторных сеансов УВТ, что можно объяснить облегчением выраженности артрозного компонента болевого синдрома.

В 19 случаях (14,2%) на догоспитальном этапе в других медицинских организациях пациентам проводилось инъекционное лечение НМ с локальным введением бетаметазона и местного анестетика. В 14 случаях инъекция проводилась однократно, в 5 – более 1 одного раза. Долгосрочного эффекта (по меньшей мере на протяжении 12 месяцев) даже при многократных инъекциях не было выявлено ни у одного пациента, которым проводилось инъекционное лечение.

3.2 Результаты ультразвуковых исследований

Во всех случаях при УЗ-сканировании мягких тканей тыльной и подошвенной поверхностей стопы в проекции соответствующего межплюсневого промежутка на уровне головок плюсневых костей визуализировалась НМ. Локализация НМ (МПП), определенная клинически, совпадала с локализацией, определенной в ходе УЗИ, во всех случаях (100%). НМ была представлена веретенообразным гипоэхогенным, неоднородным по структуре образованием эллипсоидной формы с четкими, ровными контурами, связанным с подошвенным нервом. Определялась компрессия нерва гипертрофированной фиброзированной глубокой поперечной метатарзальной связкой. В режиме ЦДК и энергетического картирования признаков значимой периферической васкуляризации выявлено не было. При динамическом исследовании образование не смещалось. С полостью плюснефаланговых суставов смежных пальцев связи не было выявлено.

Средний объем невромы Мортона среди обеих групп составил $558,6 \pm 391,3$ мм³ (варьировал от 11,8 до 1680,0 мм³; медиана – 457,3 [250,1;764,6]) ; в группе I – $648,0 \pm 389,0$ мм³ (от 100,2 до 1680,0 мм³; 552,0 [396,0;904,0]), в

группе II – $284,8 \pm 247,3$ мм³ (от 11,8 до 1080,0 мм³; 140,0 [105,5;471,4]). Полученные данные сопоставимы с данными, опубликованными В.Г. Салтыковой и соавт. – медиана объема НМ, подсчитанная на выборке в 148 пациентов, составила 480,0 мм³ [22]. Также была выявлена прямая статистически достоверная корреляционная связь между объемом невромы Мортон и продолжительностью анамнеза ($p < 0,001$).

Ширина МПП с невромой Мортон составила в среднем $6,3 \pm 0,9$ мм, ширина смежных с пораженным МПП составила в среднем $10,5 \pm 1,4$ мм и $10,5 \pm 0,8$ мм. Выявленные различия между пораженным и непораженными МПП являются статистически значимыми ($p < 0,01$), что подтверждает данные М. Del Mar Ruiz-Herrera и соавт. о наличии анатомической предрасположенности формирования НМ в более узком МПП [85, 106].

По результатам УЗИ определялись изменения суставного, связочно-сухожильного аппарата стопы. У 56 пациентов были выявлены признаки деформирующего остеоартроза плюснефаланговых суставов различной степени выраженности. У 96 пациентов определялись признаки активных или перенесенных воспалительных изменений капсульно-связочного аппарата стопы (межплюсневый бурсит, теносиновит сухожилий сгибателей пальцев стопы, плантарный фасциит), в то время как анамнестически эти патологии встречались лишь у 43 пациентов. В сравнении с полученными анамнестическими данными о наличии сопутствующих ПС отмечается достоверно более низкая их выявляемость в поликлинических учреждениях ($p < 0,05$), что говорит о недостаточности их диагностики в амбулаторном звене.

ГЛАВА 4 ХИРУРГИЧЕСКОЕ ЛЕЧЕНИЕ НЕВРОМЫ МОРТОНА

4.1 Патогенетическое обоснование выбора хирургических вмешательств

В патогенезе невромы Мортона выделяют 4 основные теории:

1. Теория хронической травматизации и якорный механизм формирования НМ;
2. Ишемическая теория;
3. Теория межплюсневого бурсита;
4. Компрессионная теория.

Каждая из указанных теорий не исключает другую, так как это звенья одной патогенетической цепи. Как было отмечено, МПП с невромой Мортона является достоверно более узким в сравнении со смежными «здоровыми» промежутками у того же пациента и в сравнении со стопами у лиц без НМ, что подтверждено и данными, полученными в ходе настоящего исследования. В более узком МПП, а, следовательно, в промежутке с меньшим объемом, его мягкотканное содержимое испытывает большее давление при распространении ударной волны вследствие физической нагрузки на стопу. Хроническая травматизация запускает асептическое воспаление во всех плотно расположенных мягкотканых структурах. Исходом этого воспаления является фиброз содержимого МПП – подошвенного нерва (что обуславливает внутреннюю компрессию нервных стволов и их демиелинизацию), сосудов (что обуславливает ишемию вследствие формирования артериит-фиброзных комплексов), глубокой поперечной метатарзальной связки (что обуславливает наружную компрессию подошвенного нерва). В исследовании O.P. Sandy-Hindmarch и соавт. [110] на модели НМ как примера компрессионной нейропатии при помощи различных молекулярно-генетических и иммуногистохимических методов было показано, что хроническое воспаление нервной ткани (neuroinflammation) вследствие постоянной микротравматизации

является не только причиной развития нейропатического болевого синдрома, но многие параметры (такие, например, как популяция макрофагов и иных иммунных клеток) напрямую коррелирует со степенью выраженности НБС. Таким образом воспалительные процессы нервной ткани приводят к формированию генератора патологической болевой активности [88].

На основании этиопатогенетического подхода лечения нейрогенных болевых синдромов О.Н. Древалю и соавт. [8, 25] целесообразно выделить все компоненты патогенеза и их проявления, на которые должно быть направлено лечение НМ:

1. генератор патологической болевой активности;
2. микротравматизация структур МПП;
3. асептическое воспаление нервной ткани и тканей, окружающих нерв;
4. фиброз и ишемия ПН;
5. наружная и внутренняя компрессия ПН.

В Приложении Г предложенные методы лечения невромы Мортона представлены с точки зрения этиопатогенетического подхода.

Консервативные методы частично уменьшают микротравматизацию и как следствие воспалительный компонент путем перераспределения нагрузки на стопу при применении ортопедической обуви и стелек. Непосредственного воздействия на саму неврому как ГПБА, фиброзные и ишемические изменения нерва, наружную компрессию фиброзно-измененной ГПМС консервативные методы не оказывают.

Локальное введение комбинации ГКС и МА оказывает противовоспалительное действие (что косвенно обуславливает уменьшение выраженности компрессионного компонента), но не воздействует на остальные компоненты патогенеза.

Локальное введение деструктивных веществ (фенола или этанола различной концентрации) путем разрушения части нервных волокон может прерывать патологическую болевую активность, но в то же время усугублять фиброзно-ишемические изменения.

Среди деструктивных вмешательств (РЧД, криоабляции, лазерная деструкция) доказанной эффективностью обладает только радиочастотная деструкция. Механизм действия основан на разрушении нервных волокон путем электрического и термического (при постоянном режиме стимуляции) воздействия. Таким образом прерывается патологическая болевая активность. При использовании термодеструкции дополнительно удается достичь уменьшения размеров невromы вследствие коагуляции фиброзно-измененного нерва, что в свою очередь может уменьшить компрессию. Однако термокоагуляция также приводит к фиброзу тканей, так что в случае недостаточной деструкции и частичного сохранения нервных волокон возможен рецидив клинических проявлений НМ (болевого синдрома). Помимо этого, на сегодняшний день не установлены предикторы эффективности РЧД, чем объясняется высокая вероятность рецидива болевого синдрома (БС) по литературным данным.

Нейрэктомия является единственным методом, воздействующим на все компоненты патогенеза ввиду удаления самого субстрата патологической болевой активности и как следствие прерывания всех звеньев патогенеза. Недостатком методики является вероятность рецидива болевого синдрома в случае формирования концевой невromы ПН и адгезии культы нерва к области рубцовых изменений при недостаточно проксимальной нейротомии.

Невролиз невromы Мортонa по Готье. В 1979 г. G. Gauthier предложил декомпрессию и невролиз НМ в качестве нового метода хирургического лечения. В ходе открытого вмешательства рассекалась ГПМС (декомпрессия), после чего иссекались рубцы и спайки вокруг невromы (невролиз). Очевидно, что данный метод устраняет фактор внешней компрессии, однако не влияет на остальные компоненты патогенеза. Выполнение данной манипуляции с применением эндоскопической ассистенции имеет те же недостатки.

В 1992 году **A.L. Dellon** предложил дополнить декомпрессию **эндоневролизом** – вскрытием эпинеурия и иссечением рубцовых изменений внутри невromы без пересечения нервного ствола [38]. При таком подходе

устраняется факт внешней компрессии, однако усугубляется фиброзный процесс, провоцируется воспаление с исходом в формирование рубцов и спаек, в связи с чем БС может иметь не только нейропатический характер, но и посттравматический с исходом в комплексный регионарный болевой синдром. Подобная методика не была воспроизведена ни в одном из опубликованных исследований, а сам A.L. Dellon позднее указывал, что проводил только декомпрессию, не упоминая о эндоневролизе [37].

Дополнение неврוליза транспозицией невромы Мортона и/или ствола подошвенного нерва устраняет внешнюю компрессию, но сохраняет генератор патологической болевой активности и не влияет на другие звенья патогенеза.

Дополнение нейрэктомии реконструкцией нервного ствола имеет те же негативные стороны, что и декомпрессия в сочетании с эндоневролизом, так как установлено, что нейрорафия мелких нервных стволов приводит к формированию невромы в области анастомоза с развитием НБС [102].

Наконец, **остеотомия плюсневых костей** не имеет патогенетического обоснования, так как достоверно доказано отсутствие влияния костной компрессии в патогенезе НМ [81].

Таким образом, нейрэктомия является наиболее этиопатогенетически обоснованным методом. Наряду с нейрэктомией единственным методом, непосредственно прерывающим патологическую болевую активность, является радиочастотная деструкция. Указанные причины послужили основанием для сравнения этих методик как потенциально наиболее эффективных и определения возможных предикторов эффективности РЧД как малоинвазивного метода.

4.2 Объем невромы Мортона как возможный предиктор выбора малоинвазивных или открытых вмешательств

Радиочастотная деструкция зарекомендовала себя как эффективный метод лечения болевых синдромов, в том числе и нейропатических. Исключением не стала и неврома Мортона. В режиме постоянной стимуляции деструкция нервной ткани достигается за счет генерации переменного электромагнитного

поля, оказывающего термокоагуляционный эффект [35, 93]. По данным литературы долгосрочная (по меньшей мере на протяжении 12 месяцев) эффективность РЧД в лечении НМ значительно варьирует – от 45 до 94%, при этом предикторы эффективности не установлены [107]. Такой широкий разброс эффективности применения РЧД для лечения НМ может быть объяснен отсутствием алгоритмов выбора РЧД. Предложенные варианты оценок показаний к малоинвазивному вмешательству (линейные размеры НМ, ширина межплюсневых промежутков, отношение диаметра НМ к диаметру интактного межпальцевого нерва) не получили убедительных доказательств [7, 91].

Известно, что электрод для РЧД образует вокруг себя электромагнитное поле эллипсоидной формы определенного объема. В исследовании D.L. Cedeno и соавт. [35] *ex vivo* было установлено, что при РЧД в режиме постоянной стимуляции с применением иглы диаметром 16G и активным кончиком электрода длиной 10 мм, температурой 80°C продолжительностью 90 сек объем области деструкции тканей (коагуляционного некроза) составляет в среднем 360 мм³. D.A. Provenzano и соавт. (2018) в исследовании *in vivo* выделили три области деструкции тканей в зависимости от ее степени, а также определили факторы, влияющие на объем поражения [93]. РЧД проводилась в режиме постоянной стимуляции с применением иглы диаметром 18G и активным кончиком электрода длиной 10 мм, температурой 80°C продолжительностью 120 сек. Было установлено, что минимальный объем вокруг кончика электрода, при котором достигается максимальная деструкция тканей, в среднем варьирует от 284,3 мм³ до 359,8 мм³ в зависимости от наличия или отсутствия специальной водной среды (р-р лидокаина 1% + р-р NaCl 8%). При этом максимальный объем воздействия (с меньшей степенью деструкции тканей) может достигать 1685,5 мм³.

В исследованиях, посвященных РЧД концевых невром периферических нервов, указывалось, что большой объем невромы может быть причиной неэффективности метода ввиду ограниченности объема действия кончика электрода [51]. Объем НМ, который не рассматривался исследователями, может

являться более точным предиктором эффективности РЧД. Так как НМ представляет собой объемное образование эллипсоидной формы, то принципиальной является тотальная деструкция всех нервных волокон (являющихся триггерами болевой импульсации), которую может обеспечить активная часть электрода РЧД. Ни один из вышеперечисленных критериев (линейные размеры НМ, ширина МП и т.д.) не позволяют определить такую возможность. В соответствии с указанным принципом может существовать некий объем НМ, при котором активная часть электрода РЧД не может обеспечить полный противоболевой эффект воздействия. Учитывая расчетные показатели объема деструкции электрода РЧД, можно выделить следующие области воздействия. Объем максимального эффекта РЧД составляет 360 мм³ (Рисунок 13). Однако, следует учитывать и периферические области деструкции, которые, при проведении нескольких сеансов воздействия РЧД могут накладываться друг на друга. Если эффективная область воздействия электрода однозначно вызывает тотальное повреждение тканей, то остается открытым вопрос о долгосрочности влияния на НМ окружающих зон деструкции.

Целью настоящего исследования было установить взаимосвязь между клинической эффективностью воздействия активной части электрода при стандартных параметрах и объемом НМ.



Рисунок 13 – Схематичное изображение областей радиочастотной деструкции (в квадратных скобках указаны пределы [min; max] объема деструкции, выраженные в мм³). Красным обозначена область максимальной термодеструкции тканей и денатурации белков [284,3;359,8]; желтым – переходная зона с явлениями спорадической денатурации белков и коагуляционным некрозом [584,5;997,8]; зеленым – область коагуляционного некроза и посттравматического отека [822,2;1685,5]

4.3 Обоснование выбора оптимального доступа для хирургического лечения невромы Мортонa

Хирургическое лечение НМ включает как малоинвазивные методики (РЧД), так и открытое хирургическое вмешательство. Для воздействия на НМ предложены разные варианты доступов для каждого из перечисленных вмешательств (дорсальный, подошвенный, межпальцевой). Однако, в настоящее время в литературных источниках отсутствуют однозначное мнение о выборе того или иного доступа [42, 114]. Руководствуясь принципами топографо-анатомических особенностей и клиническими аспектами, рассмотрим положительные и отрицательные стороны каждого из открытых доступов. Следует отметить, что в большинстве литературных источников зачастую не дается подробного описания подошвенных доступов именно к НМ.

Дорсальный доступ

Осуществляется с тыльной поверхности стопы. Кожа – тонкая, эластичная, подвижная с подлежащей собственной фасцией, разрезается линейно, в продольном направлении. Подкожно-жировая клетчатка умеренно выражена, не всегда плотно связана с собственной фасцией. Во время доступа обнажаются поверхности смежных плюсневых костей, над которыми располагаются сухожилия разгибателей, плотно прилежащие к костной ткани. Во 2-м и 3-м межплюсневых промежутках в толще подкожно-жировой клетчатки (ПЖК) проходит поверхностный тыльный сосудисто-нервный пучок, как правило содержащий структуры малого (до 1 мм) диаметра, которые обычно пересекаются посредством биполярной коагуляции (Рисунок 14). После рассечения собственной фасции дистально в проекции головок плюсневых костей визуализируется глубокая поперечная метатарзальная связка (ГПМС), которая фиксируется к капсулам плюснефаланговых суставов (Рисунок 15). Под указанной связкой расположена бифуркация подошвенного нерва на концевые ветви, а проксимальней – область формирования НМ (Рисунок 16). Проксимально подошвенный нерв уходит в межмышечный канал, образованный мышцами подошвенной поверхности стопы (Рисунок 17).

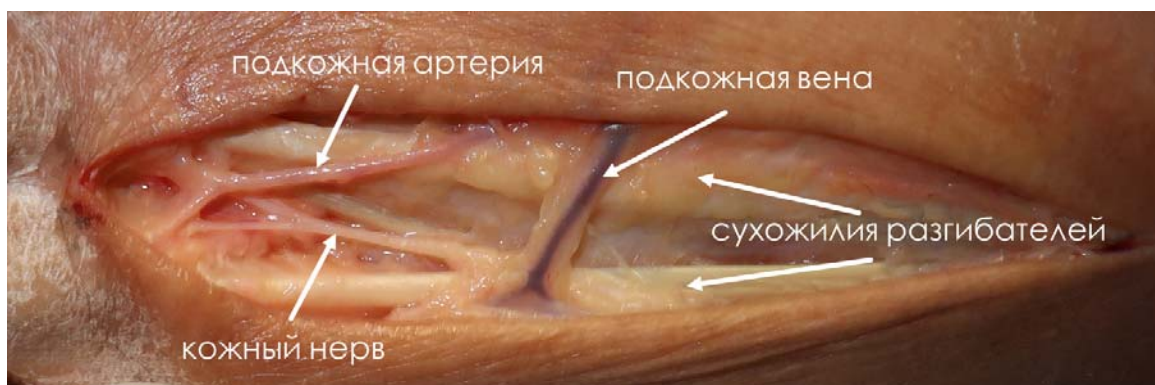


Рисунок 14 – Топографо-анатомические взаимоотношения поверхностных структур при дорсальном доступе к невrome Мортонa; кадаверный материал

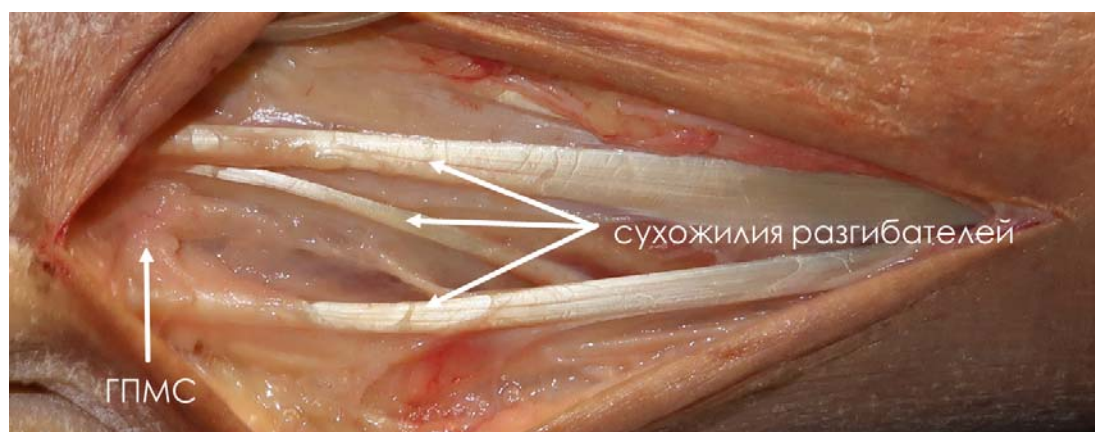


Рисунок 15 – После рассечения мягких тканей визуализирована глубокая поперечная метатарзальная связка; кадаверный материал

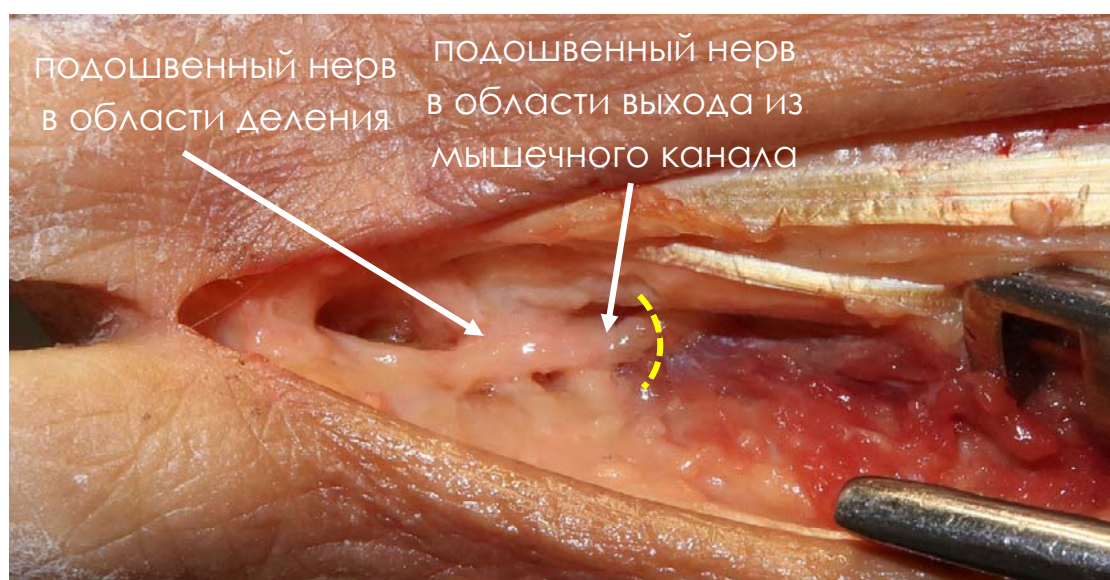


Рисунок 16 – После рассечения глубокой поперечной метатарзальной связки визуализирован межпальцевой подошвенный нерв в области деления и в области выхода из мышечного канала (желтая пунктирная линия); кадаверный материал

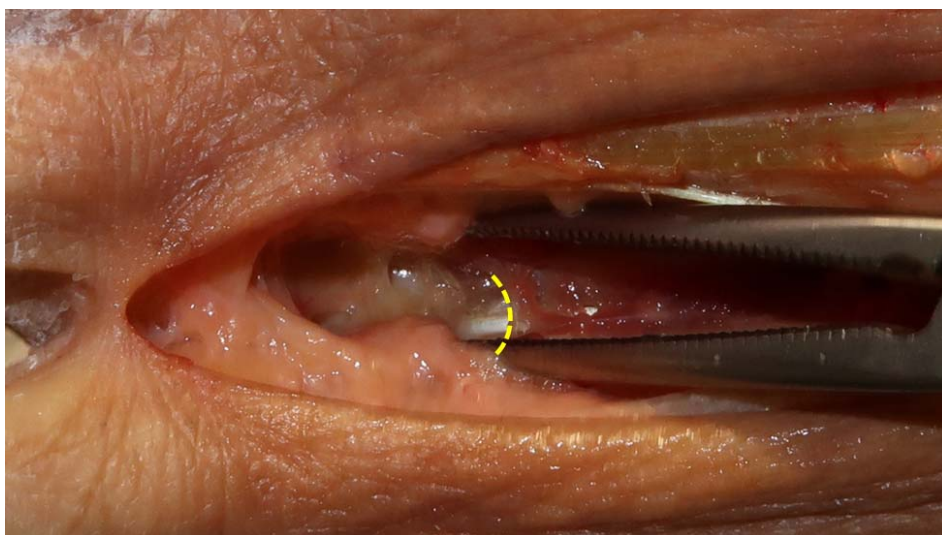

Рисунок 17 – Межпальцевой подошвенный нерв пересечен в области выхода из мышечного канала (желтая пунктирная линия) и удален, визуализированы мягкие ткани подошвенной поверхности стопы; кадаверный материал

Подошвенный доступ

Данный доступ может выполняться в двух вариантах – продольном и поперечном.

Подошвенный продольный доступ

Осуществляется с подошвенной поверхности стопы. Кожа – плотная, утолщена, малоподвижна, нередко – с ороговелостями (разрез проводится в области весовой нагрузки на стопу с вовлечением рефлексогенной части подошвы). Подкожно-жировая клетчатка выраженная, толщиной 1,0-3,0 см, плотно связанная с собственной фасцией (которая представлена поверхностным листком подошвенного апоневроза), имеет трабекулярное строение. Такая анатомическая особенность строения мягких тканей затрудняет разведение краев операционной раны, что требует продление разреза проксимально (Рисунок 18).

Во 2-м и 3-м межплюсневых промежутках в толще ПЖК проходит поверхностный подошвенный сосудисто-нервный пучок, как правило содержащий структуры значительно большего диаметра по сравнению с дорсальными (Рисунок 19).

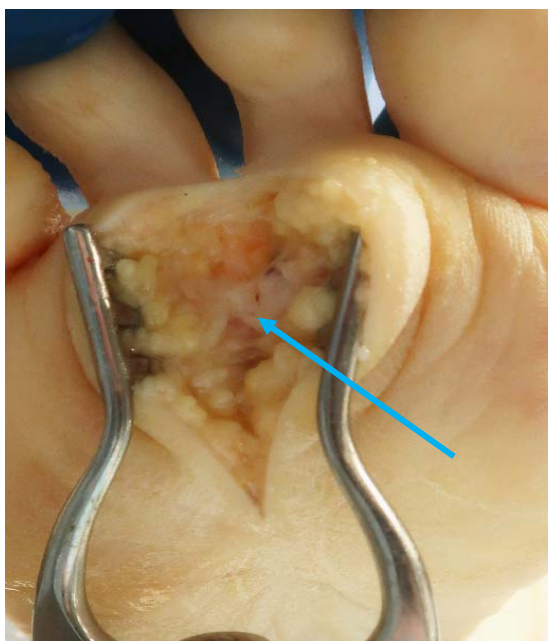


Рисунок 18 – Подошвенный продольный доступ во 2-м межплюсневом промежутке. Обращает на себя внимание плотная, утолщенная кожа, выраженная подкожно-жировая клетчатка, имеющая трабекулярное строение, плотно связанная с собственной фасцией. Визуализированы поперечные волокна плантарной фасции (указаны стрелкой); кадаверный материал

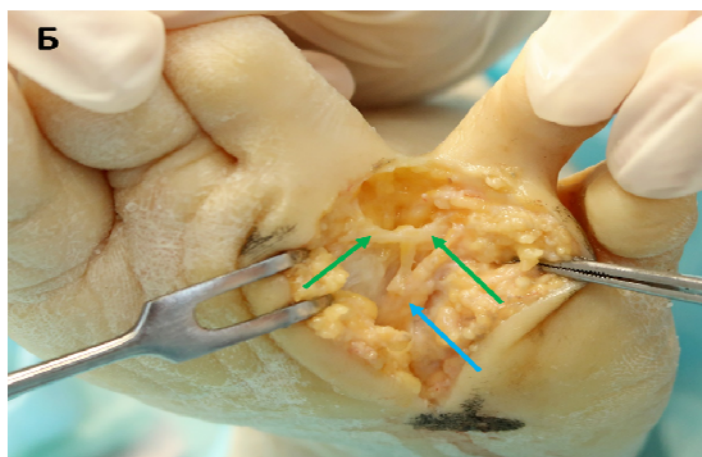
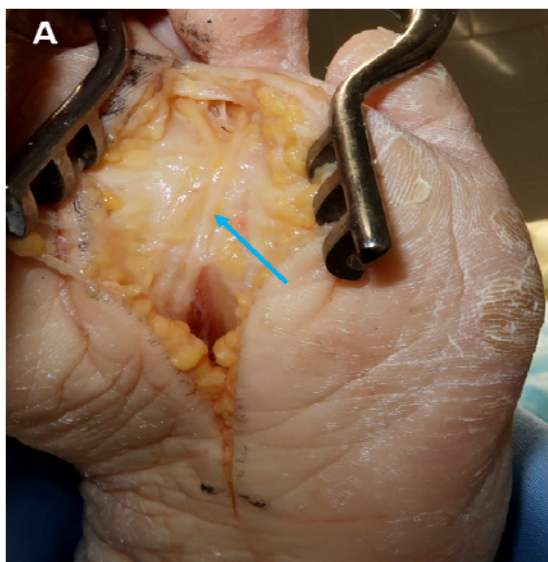


Рисунок 19 – Подошвенный продольный доступ в 3-м межплюсневом промежутке. В толще подкожно-жировой клетчатки визуализируется веерообразно расходящийся кожный нерв выраженной толщины (указан голубой стрелкой; А, Б). Поверхностная поперечная метатарзальная связка указана зелеными стрелками (Б); кадаверный материал

После мобилизации или пересечения подошвенного сосудисто-нервного пучка (что увеличивает вероятность формирования посттравматической невромы подошвенного кожного нерва из-за его большого диаметра) визуализируется глубокий слой подошвенного апоневроза, представленный плотными поперечными волокнами (в некоторых источниках эти волокна именуется поверхностной поперечной метатарзальной связкой – ППМС; Рисунок 19Б). Для обнажения подошвенного нерва пересекается ППМС, после чего в жировой клетчатке визуализируется подошвенный сосудисто-нервный пучок, включающий подошвенную артерию и межпальцевой подошвенный нерв (Рисунок 20).

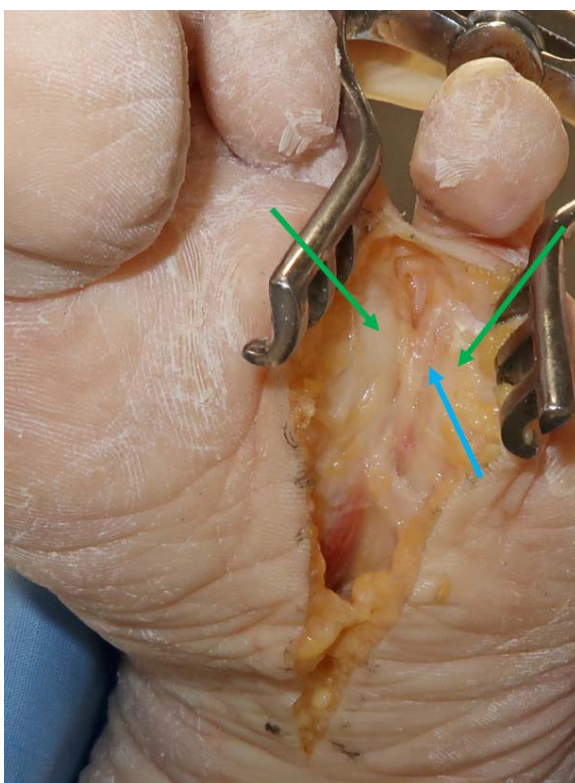


Рисунок 20 – Подошвенный продольный доступ во 2-м межплюсневом промежутке. Область бифуркации подошвенного нерва (указан синей стрелкой), головки плюсневых костей указаны зелеными стрелками; кадаверный материал

Подошвенный поперечный доступ. Отличительной особенностью данного доступа в сравнении с предыдущим является возможность подхода одновременно к 2 МПП в ходе одного разреза (Рисунок 21).

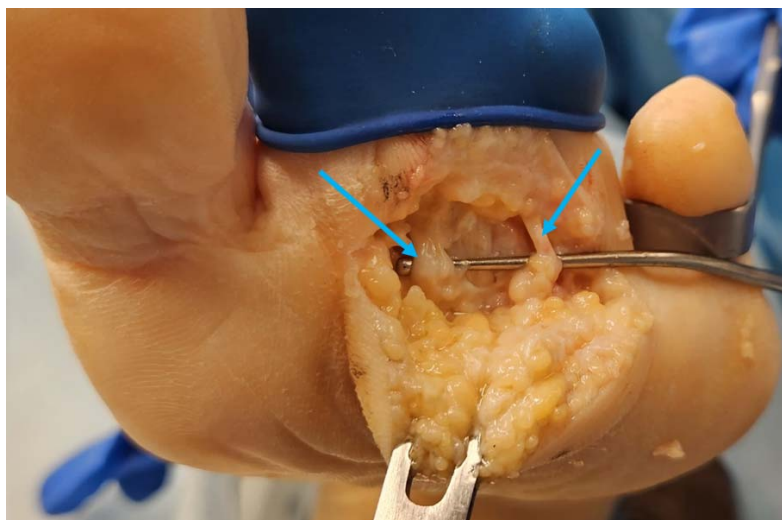


Рисунок 21 – Подошвенный поперечный доступ. Под подошвенные нервы (указаны стрелками) проведен пуговчатый зонд; кадаверный материал

Межпальцевой (комиссуральный) доступ

Данный доступ преимущественно предназначен для малоинвазивных (эндоскопических) декомпрессивных вмешательств по поводу НМ, заключающийся в рассечении лишь ГПМС. Разрез кожи и собственной фасции длиной около 2 см осуществляется продольно, без пересечения или с пересечением межпальцевой складки и последующим продлением на подошву.

Кожа тонкая, подвижная в области межпальцевого промежутка с постепенным ее уплотнением по направлению к подошвенной поверхности. Визуализируется подкожно-жировая клетчатка. В верхней части доступа определяется метатарзальная связка с подлежащим глубоким слоем ПЖК межплюсневого промежутка, где располагается межпальцевой нерв. Выполняется поперечное рассечение ГПМС в проксимальном направлении, благодаря чему достигается декомпрессия последнего. Удаление самой НМ из данного доступа технически менее удобно из-за ограниченной его ширины смежными плюснефаланговыми суставами (Рисунок 22).

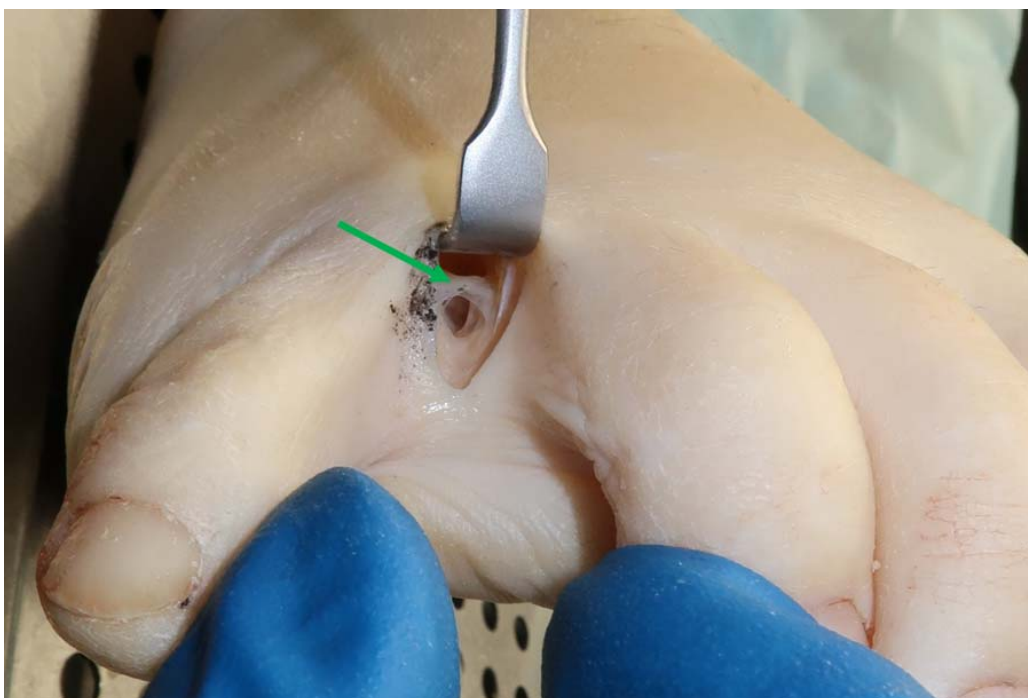


Рисунок 22 – Межпальцевой (комиссуральный) доступ. Визуализируется пространство 3-го межплюсневой промежуток, глубокая поперечная метатарзальная связка (указана стрелкой); кадаверный материал

Таким образом, выбор доступа к НМ должен соответствовать задачам того или иного вида хирургического вмешательства.

Рассмотрим преимущества и недостатки каждого из описанных доступов на основании их анатомо-клинических характеристик, сведя их в таблицу (Приложение Д).

Большинство литературных источников отмечает необходимость рассечения ГПМС как основного патогенетического воздействия на НМ [28, 74]. Нейротомия с удалением НМ является также наиболее этиопатогенетическим обоснованным в рамках радикальности устранения болевого синдрома. Также послеоперационное ведение и ранняя активизация являются важными аспектами для выбора доступа. Таким образом, дорсальный доступ отличается высокой степенью визуализации НМ, возможностью пересечения ГПМС и простота удаления НМ и нейрэктомии с благоприятным функциональным исходом, начиная с раннего послеоперационного периода. Отдельно необходимо сказать о

пересечении ГПМС. Считается, что рассечение этой связки может привести к формированию деформации стопы по типу поперечного плоскостопия. Однако, ни в одном из исследований не описывается эта деформация стопы как возможное осложнение удаления НМ из дорсального доступа, а специальное исследование М. Kasperek и W. Schneider [60] достоверно показало, что рассечение ГПМС не приводит ни к нестабильности плюснефаланговых суставов (ПФС), ни к деформации стопы, ни к асептическому некрозу головок плюсневых костей (в случае вмешательства на 2 смежных МПП).

Преимуществами подошвенного доступа является широкая визуализация НМ и МПН и максимально проксимальная нейротомия. Однако, наличие крупного подкожного СНП может провоцировать формирование концевых невром с развитием НБС. Также этот доступ отличается неудовлетворительным косметическим эффектом (ввиду риска формирования келоидного послеоперационного рубца) и неблагоприятным функциональным исходом в послеоперационном периоде в связи с его локализацией в области нагрузочной области стопы и рефлексогенной зоне.

Межпальцевой доступ удобен лишь для декомпрессии НМ и МПН, так как непосредственное удаление НМ и максимально проксимальная нейротомия из него затруднительны. При этом доступе также отмечается неблагоприятный функциональный исход при пересечении поперечной кожной складки, расположенной в нагрузочной области стопы. Кроме того, отмечено наибольшая вероятность местных грибковых раневых осложнений при данном виде доступа.

На основании вышесказанного наиболее оптимальным открытым доступом с анатомо-клинической точки зрения является дорсальный.

Доступы для проведения РЧД

Для радиочастотной деструкции невромы Мортонна также предложены 3 доступа. Указанные выше преимущества и недостатки каждого из них практически идентичны. В случае подошвенного доступа повреждается подошвенный апоневроз с возможным развитием плантарного фасциита

вследствие термоабляции, также этот доступ имеет более высокий риск повреждения подошвенной артерии. Межпальцевой доступ несет риски местных инфекционных (прежде всего грибковых) осложнений. Указанных недостатков и рисков не несет с собой дорсальный доступ. Учитывая также тот факт, что в случае чрескожной РЧД из дорсального доступа нивелируется повреждение ГПМС, этот доступ является наиболее безопасным для проведения указанного вмешательства.

ГЛАВА 5 СТАТИСТИЧЕСКИЙ АНАЛИЗ ЭФФЕКТИВНОСТИ И БЕЗОПАСНОСТИ ВМЕШАТЕЛЬСТВ ПРИ НЕВРОМЕ МОРТОНА

5.1 Эффективность при разных методах вмешательств

5.1.1 Исходы нейрэктомии

Нейрэктомия НМ проводилась в 101 случае 87 пациентам (12 пациентам проводились вмешательства на обеих стопах, 2 – на одной стопе в смежных МПП). В 92 случаях (91,1%) операция проводилась в 3-м МПП, в остальных 9 (8,9%) – во 2-м.

Анализ динамики болевого синдрома по ВАШ до и после НЭ у пациентов I группы показал значительное (более чем в 4 раза) статистически значимое ($p < 0,001$) снижение его интенсивности в раннем и отдаленном послеоперационных периодах среди всех пациентов (Рисунок 23).

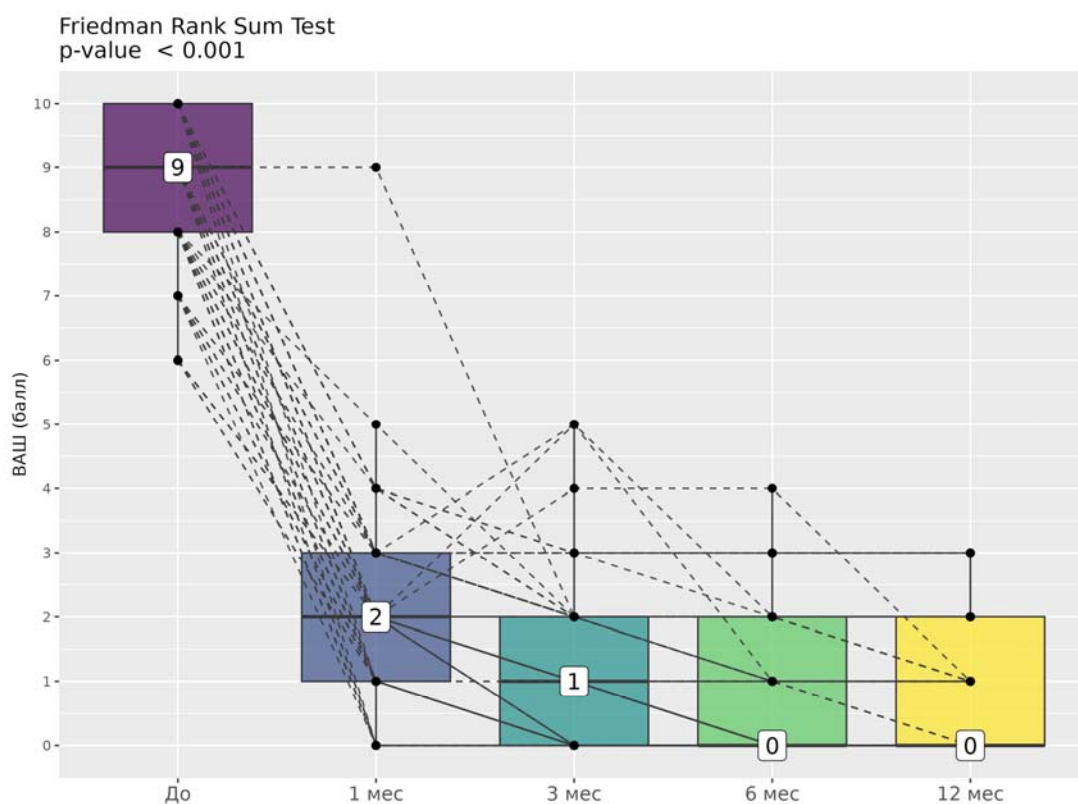


Рисунок 23 – Динамика интенсивности болевого синдрома по визуальной аналоговой шкале в I группе до и после проведения нейрэктомии. На графике числами обозначены медианы значений

Средний показатель снизился с $8,6 \pm 1,2$ балла:

через 1 месяц после операции – на 76,2% до $2,1 \pm 1,2$ балла;

через 3 месяца – на 86,5% до $1,2 \pm 1,1$ балла;

через 6 месяцев – на 90,6% до $0,8 \pm 1,1$ балла;

через 12 месяцев – на 91,8% до $0,7 \pm 0,9$ балла.

Анализ динамики нейропатического компонента болевого синдрома по опроснику DN4 показал его регресс ($p < 0,001$) среди практически всех пациентов в раннем и среди всех пациентов в отдаленном послеоперационном периоде (Рисунок 24).

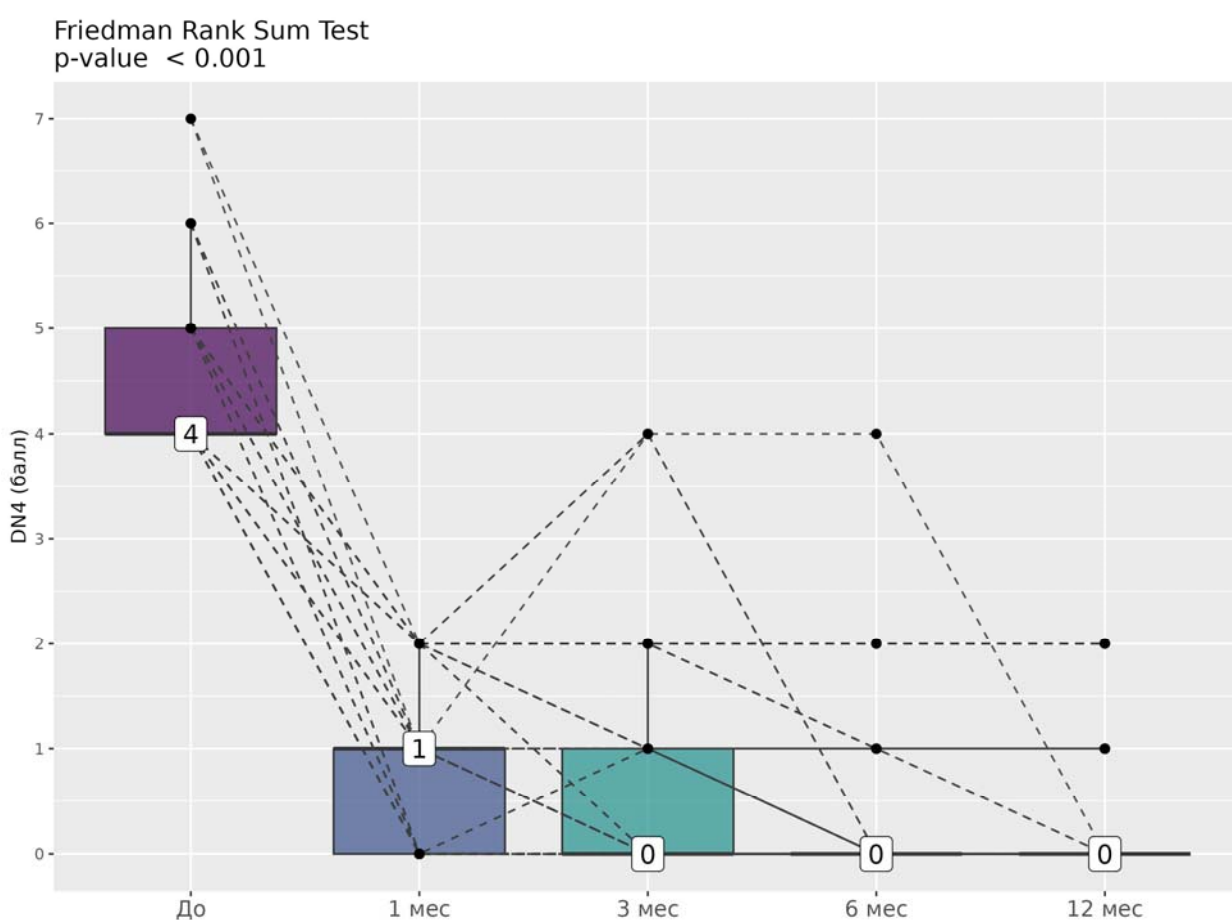


Рисунок 24 – Динамика нейропатического компонента болевого синдрома по опроснику DN4 в I группе до и после проведения нейрэктомии. На графике числами обозначены медианы значений

В раннем послеоперационном периоде у 3 пациентов отмечались признаки НБС в области тыльной поверхности стопы вследствие адгезии культы подошвенного нерва к области послеоперационных рубцовых изменений,

который был устранен к отдаленному послеоперационному периоду путем РЧД культуры (анализ данной группы представлен в главе, посвященной осложнениям).

Анализ боли по разделам опросника MPQ показал статистически достоверно значимое ($p < 0,001$) снижение показателей ИЧВД и РИБ в раннем и отдаленном послеоперационных периодах как при оценке общих баллов опросника (ОИЧВД и ОРИБ), так и отдельно по каждой шкале, о чем свидетельствует динамика средних значений ИЧВД и РИБ (Таблица 2).

Таблица 2 – Динамика показателей индекса числа выбранных дескрипторов и рангового индекса боли по болевому опроснику Мак-Гилла в раннем и отдаленном послеоперационном периодах

Показатель	Средние значения (в скобках указана разница в процентах (%) от дооперационного уровня)				
	До	1 мес.	3 мес.	6 мес.	12 мес.
СИЧВД	9,0 ± 3,2	1,4 ± 1,0 (84,5%)	0,7 ± 1,0 (90,4%)	0,5 ± 0,7 (93,4%)	0,4 ± 0,7 (94,8%)
СРИБ	24,7 ± 12,1	2,9 ± 1,9 (89,3%)	1,1 ± 1,7 (94,0%)	0,7 ± 1,1 (96,5%)	0,5 ± 0,9 (97,7%)
АИЧВД	3,9 ± 1,2	0,6 ± 0,9 (84,2%)	0,3 ± 0,6 (93,2%)	0,1 ± 0,4 (96,3%)	0,1 ± 0,3 (98,0%)
АРИБ	10,7 ± 4,0	1,1 ± 1,9 (91,0%)	0,4 ± 1,0 (96,0%)	0,2 ± 0,6 (98,1%)	0,1 ± 0,5 (99,1%)
ЭРИБ*	4,3 ± 0,8	1,2 ± 0,7 (72,8%)	0,6 ± 0,7 (86,7%)	0,4 ± 0,6 (90,1%)	0,4 ± 0,6 (91,2%)
ОИЧВД	13,9 ± 4,0	2,9 ± 2,0 (78,6%)	1,5 ± 1,9 (89,3%)	1,0 ± 1,4 (92,8%)	0,8 ± 1,3 (94,3%)
ОРИБ	39,5 ± 16,0	4,5 ± 4,0 (88,0%)	2,1 ± 3,1 (94,1%)	1,3 ± 2,0 (96,4%)	1,1 ± 1,7 (97,5%)

* ИЧВД эвалюативной шкалы представляет собой единственный (20-й) раздел опросника, ввиду чего оценка его динамики не проводилась

Полученные данные свидетельствуют о том, что НБС при НМ значимо воздействует на психоэмоциональную сферу пациентов исходя из

предоперационных показателей ИЧВД и РИБ аффективной шкалы (АИЧВД и АРИБ) и их динамики. Вкупе с данными о прямой корреляционной связи между уровнем этих показателей и продолжительностью анамнеза это свидетельствует о необходимости как можно более ранней диагностики и проведении наиболее эффективного лечения для предупреждения возможного развития депрессии и социальной дезадаптации пациентов ввиду проявлений НБС.

При оценке общей субъективной удовлетворенности пациентов проведенным лечением в отдаленном послеоперационном периоде 98% пациентов сообщили об отличном или хорошем результате (74% и 24% соответственно), 2% расценили результаты как удовлетворительные. Ни один из пациентов не расценил исход как неудовлетворительный или крайне неудовлетворительный.

Ощущение онемения в межпальцевом промежутке после удаления НМ наблюдалось в 83 случаях (82,2%). Дискомфорт в области онемения отмечался в 9 случаях из 101 (8,9%). В отдаленном послеоперационном периоде не было выявлено ни одного случая сохранения/рецидива нейропатического болевого синдрома. Сохранение болевого синдрома, отличного от нейропатического, в отдаленном послеоперационном периоде наблюдалось у 46 пациентов (45,5%). Лишь у одного пациента боль малой интенсивности (до 2 баллов по ВАШ) локализовалась в области проведенного вмешательства, что, возможно, объясняется местным инфекционным осложнением в раннем послеоперационном периоде. Остальные 45 пациентов отмечали боль малой выраженности (от 1 до 3 баллов по ВАШ) в переднем отделе стопы, из которых 11 отмечали также наличие боли в других отделах стопы. При оценке взаимосвязи между сохранением БС и наличием сопутствующей патологии стопы была достоверно ($p < 0,001$) выявлена прямая положительная корреляция.

При сравнении между собой исходов пациентов, которым проводилась НЭ на одной стопе в одном МПП и пациентами, которым проводилась операция на двух стопах или на одной стопе в смежных МПП не было выявлено различий ни по одной из оценочных шкал ($p < 0,001$).

Таким образом нейрэктомия является высокоэффективным методом хирургического лечения невромы Мортона. Долгосрочного анальгетического эффекта без проведения дополнительных вмешательств удастся добиться по меньшей мере у 97% пациентов при отсутствии вероятности рецидива болевого синдрома.

5.1.2 Исходы радиочастотной деструкции

Радиочастотная деструкция НМ проводилась в 33 случаях 29 пациентам (3 пациентам проводились вмешательства на обеих стопах, 1 – на одной стопе в смежных МПП). В 30 случаях (90,9%) операция проводилась в 3-м МПП, в 2 (6,1%) – во 2-м, у 1 (3,0%) – в 4-м. Девять из 33 пациентов выбыли из группы ввиду рецидива БС в раннем послеоперационном периоде, ввиду чего оценка эффективности РЧД в отдаленном послеоперационном периоде проводилась в 24 из 33 случаев (72,7%). Впоследствии 9 этим пациентам проводилась нейрэктомия.

Анализ динамики болевого синдрома по ВАШ до и после РЧД у пациентов II группы показал статистически значимое ($p < 0,001$) снижение его интенсивности не более чем у 28 пациентов (85%) в раннем и у 24 пациентов (72,7%) в отдаленном послеоперационных периодах (Рисунок 25).

Средний показатель после операции снизился с $7,6 \pm 0,9$ балла:

через 1 месяц ($n = 33$) – на 67,9% до $2,5 \pm 1,0$ балла;

через 3 месяца ($n=33$) – на 66,7% до $1,2 \pm 1,1$ балла;

через 6 месяцев ($n=28$) – на 79,0% до $1,68 \pm 1,1$ балла;

через 12 месяцев ($n=24$) – на 94,0% до $0,5 \pm 0,7$ балла.

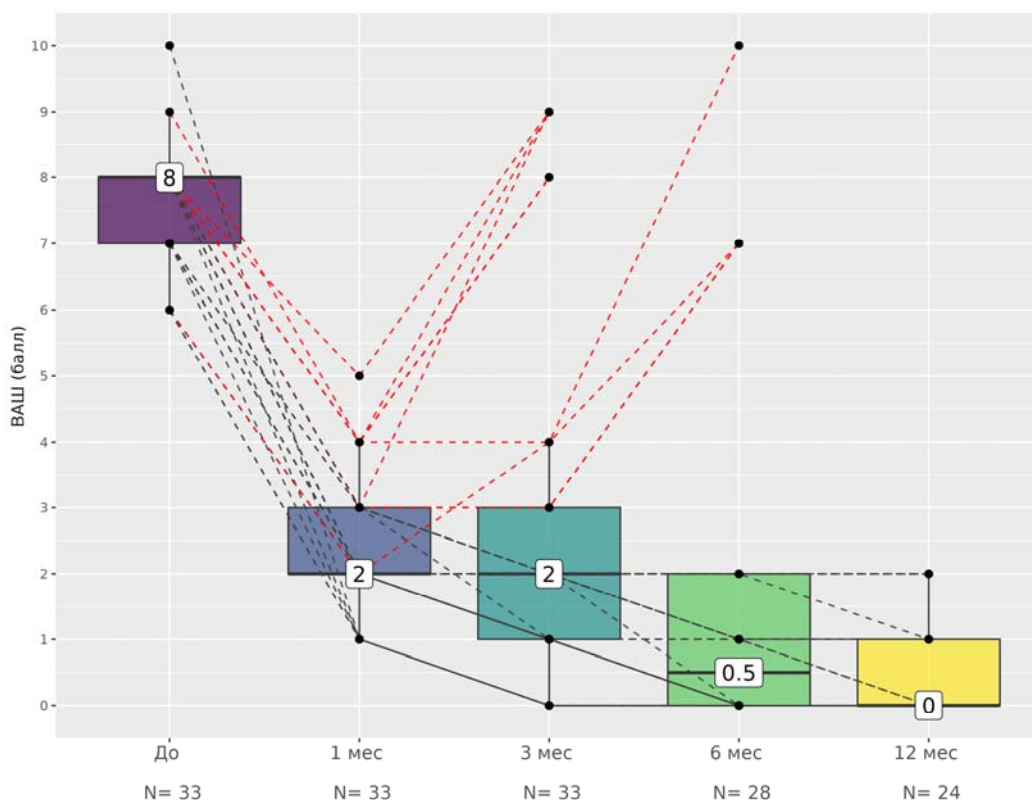


Рисунок 25 – Динамика интенсивности болевого синдрома по визуальной аналоговой шкале во II группе до и после проведения радиочастотной деструкции. На графике числами обозначены медианы значений. Красными пунктирными линиями обозначены случаи рецидива болевого синдрома

Анализ динамики нейропатического компонента болевого синдрома по опроснику DN4 показал его регресс ($p < 0,001$) в 24 случаях (72,7%) в отдаленном послеоперационном периоде (Рисунок 26).

В раннем послеоперационном периоде у 9 пациентов отмечался рецидив БС, из которых у 5 он развился в срок от 1 до 3 мес, у 4 – от 3 до 6 мес. Этим пациентам впоследствии была проведена нейрэктомия НМ, после которой отмечался регресс БС в раннем и отдаленном послеоперационных периодах (Рисунок 27).

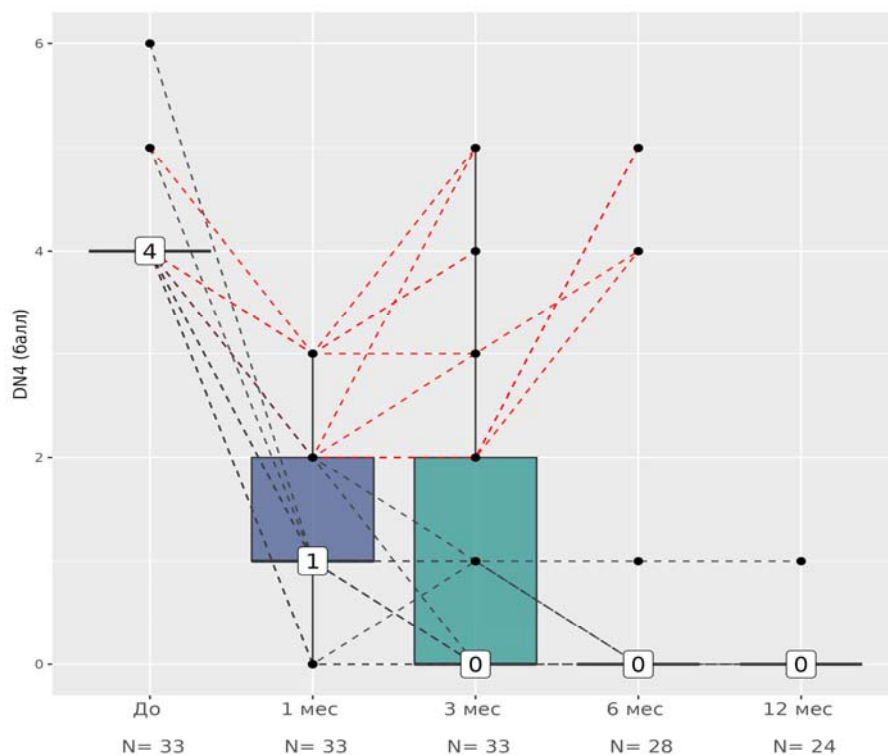


Рисунок 26 – Динамика нейропатического компонента болевого синдрома по опроснику DN4 во II группе до и после проведения радиочастотной деструкции. На графике числами обозначены медианы значений. Красными пунктирными линиями обозначены случаи рецидива

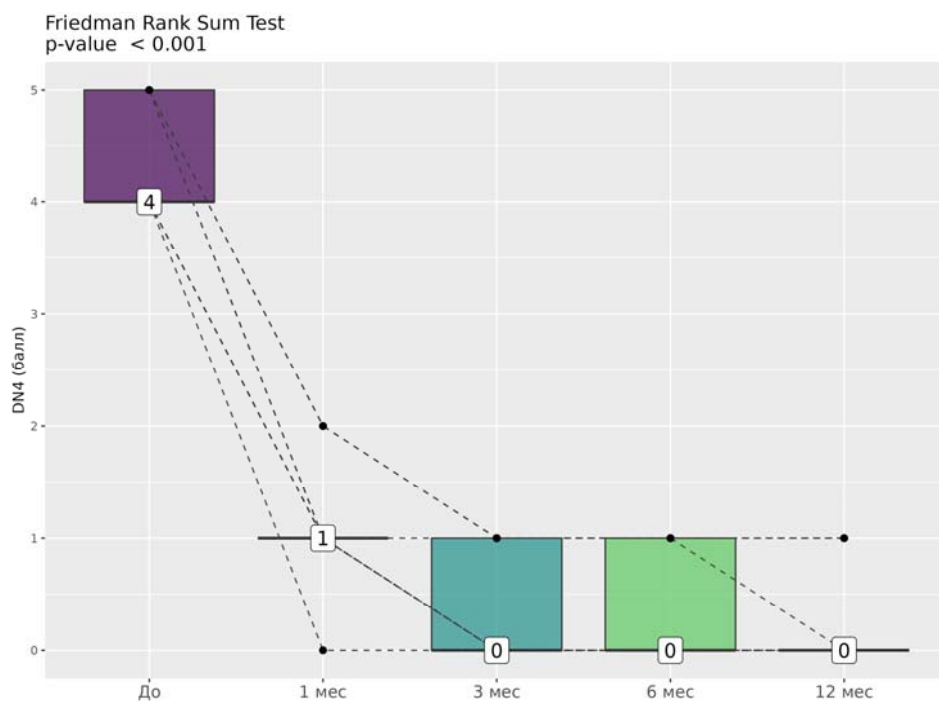


Рисунок 27 – Динамика нейропатического компонента болевого синдрома по опроснику DN4 у пациентов после нейрэктомии, которым ранее первично проводилась радиочастотная деструкция. На графике числами обозначены медианы значений

Анализ боли по разделам опросника MPQ показал, что рецидив БС после РЧД в раннем ПОП достоверно ведет к увеличению показателей всех субшкал опросника на уровень, сопоставимый с дооперационным ($p < 0,001$). В безрецидивной группе отмечалось статистически достоверно значимое снижение показателей ИЧВД и РИБ как в раннем, так и в отдаленном послеоперационном периоде. В Таблице 3 представлены изменения показателей опросника в отдаленном ПОП в случаях без рецидива БС. Таким образом РЧД НМ также способствует улучшению психоэмоционального статуса пациентов с НБС.

Таблица 3 – Динамика показателей индекса числа выбранных дескрипторов и рангового индекса боли по болевому опроснику Мак-Гилла в отдаленном послеоперационном периоде у пациентов без рецидива болевого синдрома

Показатель	Средние значения (в скобках указана разница в процентах (%) от дооперационного уровня)	
	До	Отдаленный ПОП
СИЧВД	7,5 ± 2,0	0,2 ± 0,4 (98,0%)
СРИБ	16,8 ± 8,0	0,2 ± 0,5 (98,8%)
АИЧВД	3,7 ± 0,8	0,0 ± 0,0 (100%)
АРИБ	9,3 ± 3,7	0,0 ± 0,0 (100%)
ЭРИБ*	3,7 ± 0,6	0,3 ± 0,4 (93,4%)
ОИЧВД	12,1 ± 2,7	0,4 ± 0,8 (96,7%)
ОРИБ	29,8 ± 11,7	0,5 ± 0,9 (98,6%)

* - ИЧВД эвалюативной шкалы представляет собой единственный (20-й) раздел опросника, ввиду чего оценка его динамики не проводилась

При оценке общей субъективной удовлетворенности пациентов проведенным лечением 9 пациентов (27,3%) оценили результаты как неудовлетворительные или крайне неудовлетворительные, что связано с рецидивом БС. Пациенты без рецидива БС (n=24; 72,7%) в отдаленном послеоперационном периоде сообщили об отличном или хорошем результате (60,6% и 12,1% соответственно).

Ощущение онемения в межпальцевом промежутке после РЧД НМ у пациентов без рецидива наблюдалось в 17 случаях из 24 (70,8%). Дискомфорта в области онемения не отмечено ни в одном случае. Сохранение болевого синдрома, отличного от нейропатического, в отдаленном послеоперационном периоде наблюдалось в 8 случаях из 24 (33,3%). В указанных случаях боль малой интенсивности (до 2 баллов по ВАШ) локализовалась в переднем отделе стопы, а в одном случае пациент сообщал о также о боли в других отделах. При оценке взаимосвязи между сохранением БС и наличием сопутствующей патологии стопы была достоверно ($p < 0,001$) выявлена прямая положительная корреляция.

При сравнении между собой исходов пациентов без рецидива БС, которым проводилась РЧД на одной стопе в одном МПП, и пациентами, которым проводилось вмешательство на двух стопах или на одной стопе в смежных МПП не было выявлено различий ни по одной из оценочных шкал ($p < 0,001$).

Таким образом РЧД является эффективным методом хирургического лечения НМ с долгосрочным клиническим эффектом более чем в 70% случаях. Рецидив болевого синдрома после РЧД является, по сути, следствием ограничения самого малоинвазивного вмешательства и требует перехода к более инвазивному методу лечения – нейрэктомии.

5.1.3 Сравнительный анализ двух методов

При сравнении двух методов отмечается более выраженный анальгетический эффект нейрэктомии в раннем ПОП при оценке доли снижения интенсивности БС по ВАШ ($p < 0,001$) среди всех пациентов. Однако при сравнении результатов в отдаленном ПОП не выявлено статистически достоверной разницы по данному параметру ($p = 0,210$).

Устранения НБС в отдаленном ПОП при оценке по опроснику DN4 удалось добиться по меньшей мере в 97% случаев после нейрэктомии и в 72,7% случаев после РЧД. При этом в раннем ПОП устранение НБС также было достигнуто в достоверно большем числе случаев после НЭ в сравнении с РЧД ($p < 0,008$).

Сравнение результатов лечения по опроснику MPQ между группами проводилось только в отдаленном ПОП. Такое решение обусловлено как изначальной целью применения опросника (оценка влияния НБС на психоэмоциональную сферу пациентов с НМ), так и с целью повышения достоверности результатов ввиду выбытия части пациентов из II группы после рецидива БС. Ни по одной из субшкал опросника, ни по опроснику в целом не было выявлено статически значимых различий в степени уменьшения показателей – значение критерия p было больше 0,05 во всех случаях (Таблица 4).

Таблица 4 – Сравнительный анализ абсолютных значений показателей болевого опросника Мак-Гилла и степени их уменьшения в сравнении с дооперационным уровнем между двумя группами в отдаленном послеоперационном периоде

Показатель	Значение критерия p	
	При сравнении абсолютных значений	При сравнении степени уменьшения, выраженной в %
СИЧВД	0,111	0,179
СРИБ	0,121	0,185
АИЧВД	0,158	0,158
АРИБ	0,158	0,158
ЭРИБ*	0,315	0,569
ОИЧВД	0,193	0,283
ОРИБ	0,210	0,333

Примечание – * ИЧВД эвалюативной шкалы представляет собой единственный (20-й) раздел опросника, ввиду чего сравнительный анализ по этому показателю не проводился

Таким образом, оба метода лечения в отдаленном послеоперационном периоде способствуют уменьшению проявлений болевого синдрома, а также улучшению психоэмоционального статуса после избавления от НБС.

Достоверно лучшие результаты отмечались в I группе в сравнении со II при оценке субъективной удовлетворенности пациентов проведенным лечением ($p < 0,001$), что обусловлено отсутствием рецидива БС после нейрэктомий.

Тем не менее при сравнении между собой показателей I группы и пациентов II группы без рецидива БС получены сопоставимые результаты:

5 баллов – 75 пациентов из 101 I группы (74,3%) и 20 из 24 II группы (83,3%);

4 балла – 24 пациента I группы (23,8%) и 4 из II группы (16,7%);

3 балла – 2 пациента I группы (2,0%).

Таким образом в случае отсутствия рецидива БС по меньшей мере удовлетворительный результат в отдаленном ПОП может быть достигнут как после НЭ, так и после РЧД.

Ощущение онемения в межпальцевом промежутке достоверно чаще отмечалось среди пациентов I группы – 82,2% случаев против 51,5% случаев II группы ($p = 0,001$). Вероятно, это обусловлено пересечением мелких тыльных кожных ветвей в ходе НЭ. И хотя ни один пациент II группы не сообщал о чувстве дискомфорта в области онемения, не было выявлено статистически значимых различий по этому параметру между двумя группами ($p = 0,117$). Сопоставимое число пациентов сообщало о сохранении болевого синдрома в послеоперационном периоде ($p = 0,692$). Достоверно значимые различия ($p < 0,001$) были отмечены в локализации БС: у пациентов II группы боль чаще локализовалась в области операции с распространением в межпальцевой промежуток ($n = 9$), что обусловлено рецидивом клинических проявлений НМ. При сравнении таких параметров, как сохранение БС в передних отделах стопы и в других ее областях, не было выявлено статистически значимых различий ($p = 0,062$ и $p = 0,293$ соответственно).

Таким образом, нейрэктомия и радиочастотная деструкция являются эффективными методами лечения невралгии Мортона. Оба метода способны устранить нейропатический болевой синдром и как следствие улучшить психоэмоциональное состояние пациентов. Отличительными особенностями НЭ

являются бóльшая радикальность, более выраженный анальгетический эффект (особенно в раннем послеоперационном периоде) и долгосрочная эффективность, достигающая 97%. Радиочастотная деструкция характеризуется малой инвазивностью, менее продолжительным анальгетическим эффектом (долгосрочная эффективность составляет 72,7%) и наличием вероятности рецидива БС (до 30% случаев), однако реже приводит к развитию онемения в межпальцевом промежутке.

5.2 Объем невromы Мортона как предиктор выбора метода вмешательства

В ходе исследования проводилась оценка различных показателей в качестве возможных предикторов эффективности РЧД НМ, таких как: возраст, длительность анамнеза, локализация невromы Мортона, ширина пораженного МПП, линейные размеры и объем НМ.

Статистически достоверно не было выявлено зависимости между вероятностью развития рецидива БС и: возрастом пациентов ($p=0,27$); локализацией невromы Мортона: на правой или левой стопе ($p=0,70$), в различных МПП ($p=0,33$); длительностью анамнеза ($p=0,33$); шириной пораженного МПП ($p=0,85$).

Были выявлены статистически значимые различия между средними величинами каждого из линейных размеров НМ у пациентов с и без рецидива БС ($p<0,001$). Однако при проведении ROC-анализа (для определения чувствительности и специфичности какого-либо показателя как возможного предиктора эффективности РЧД) было выявлено что наибольшей чувствительностью и специфичностью для прогноза рецидива БС обладают не линейные размеры, а объем невromы. При этом оптимальным порогом является объем менее 471,4 мм³. При использовании этого значения чувствительность прогноза безрецидивной выживаемости составляет 100%, специфичность – 100%, точность – 100%. Однако необходимо отметить, что такой результат получен на относительно небольшой выборке, и, вероятно, при проведении исследования на большей выборке точность прогноза будет скорректирована.

Помимо этого, указанный объем является минимальным объемом среди пациентов, у которых был рецидив БС, в то время как максимальный объем НМ у пациентов без рецидива составил 453,6 мм³. Таким образом, реальная пороговая величина, вероятно, меньше величины, полученной в ходе анализа, ввиду чего оптимальным пороговым объемом следует считать объем, не превышающий 450 мм³. Тем не менее полученные данные подтверждают выдвинутую гипотезу об объеме как возможном предикторе эффективности РЧД.

5.3 Характер и частота осложнений при разных видах вмешательства

В ходе исследования было выявлено 4 случая послеоперационных осложнений в I группе (4,0%) – 1 случай местного бактериального воспалительного процесса в области операции и 3 случая адгезии культи нерва к области послеоперационных рубцовых изменений с развитием болевого синдрома. Ни одно из осложнений по степени тяжести не превышало степени IIa и не было жизнеугрожающим согласно классификации F.A. Landriel Ibañez [26]. Для каждого осложнения НЭ были определены алгоритмы диагностики, лечения и профилактики, представленные в соответствующей главе.

Во II группе не было выявлено ни одного случая специфических осложнений, таких как ожог или местные воспалительные изменения в месте расположения активного и пассивного электродов, инъекционное повреждение подошвенных артерий или нервов активным электродом.

Таким образом нейрэктомия в сравнении с радиочастотной деструкцией характеризуется большей вероятностью развития специфических осложнений, но в то же время и отсутствием вероятности рецидива БС. РЧД в проведенном исследовании характеризуется отсутствием специфических осложнений, что объясняется применением ультразвукового контроля и соблюдением всех мер безопасности. Однако применение УЗ-контроля не влияет на вероятность развития рецидива БС.

ГЛАВА 6 ОСЛОЖНЕНИЯ НЕЙРЭКТОМИИ НЕВРОМЫ МОРТОНА

6.1 Классификация

На основании литературных данных и результатов проведенного исследования была разработана классификация осложнений и нежелательных последствий нейрэктомии невромы Мортон. Под осложнениями понимаются неблагоприятные исходы, непосредственно связанные с хирургическим вмешательством (такие, например, как местные инфекционные осложнения и пр.). Под нежелательными последствиями (НП) понимаются непрогнозируемые, не связанные непосредственно с хирургическим вмешательством события, которые в различной степени оказывают неблагоприятное воздействие на течение послеоперационного периода (например, травма стопы в раннем ПОП).

Ввиду того что основным клиническим проявлением НМ является нейропатический болевой синдром, то осложнения и нежелательные последствия (отмечены звездочкой – *) дифференцируются на общехирургические и связанные с сохранением/рецидивом болевого синдрома (нейропатического и отличного от него) в области проведенного вмешательства:

1. Общехирургические осложнения:
 - а) местные воспалительные:
 - инфекционные: бактериальные; грибковые;
 - аллергические (отсроченное локальное воспаление вследствие реакции на шовный материал при внутрикожном шве)*;
 - б) травма стопы в раннем послеоперационном периоде*:
 - механическая травма;
 - химический ожог;
 - термический ожог;
 - в) тромбоз глубоких вен нижних конечностей.
2. Осложнения, связанные с болевым синдромом в области оперативного

вмешательства:

а) нейропатический болевой синдром:

- адгезия культи подошвенного нерва к рубцовой ткани в области удаленной НМ с или без формирования концевой невромы;

- остаточный фрагмент подошвенного нерва и невромы Мортонна при неполном их иссечении;

- ошибочное удаление артерии вместо нерва;

б) болевой синдром, отличный от нейропатического:

- келоидный рубец в области вмешательства;

- эпидермоидная киста;

- теносиновит сухожилий разгибателей пальцев стопы*.

6.2 Дифференцированный подход к диагностике, лечению и профилактике осложнений нейрэктомии

На основании проведенного исследования, предложенной классификации осложнений и нежелательных последствий и литературных данных был разработан дифференцированный подход к диагностике, лечению и профилактике осложнений нейрэктомии в зависимости от типа осложнения.

6.2.1 Общехирургические осложнения

Местные воспалительные осложнения

Характеризуются локальным отеком, болезненностью, гиперемией мягких тканей в области послеоперационной раны.

При бактериальной инфекции (в отличие от аллергической реакции на шовный материал и грибкового поражения) в клинической картине отмечаются: повышение температуры тела до фебрильных цифр, воспалительные изменения по данным общего анализа крови. Гнойные бактериальные осложнения, как правило, возникают в первые 14 суток после проведенного оперативного вмешательства. При ультразвуковом исследовании оперированного межплюсневового промежутка определяется жидкостное скопление.

При диагностировании гнойно-воспалительного раневого осложнения рекомендуется:

- 1) рациональная антибактериальная терапия;
- 2) назначение нестероидных противовоспалительных препаратов (НПВП) с целью уменьшения воспалительных явлений;
- 3) вскрытие и дренирование раны, удаление лигатур, обязательное бактериологическое и микотическое исследование отделяемого с определением чувствительности к противомикробным средствам. В проведенном исследовании при бактериологическом исследовании был выявлен *Staphylococcus lugdunensis* – грамположительный коагулазонегативный стафилококк, комменсал на кожном покрове человека, часто являющийся причиной инфекционного процесса кожи и мягких тканей [105]. При определении чувствительности к антибактериальным препаратам определена чувствительность к оксацилину, который был назначен пациентке в дозировке 1000 мг x 2 p/c сроком на 7 дней;
- 4) ведение раны вторичным натяжением с местным применением комбинированных противомикробных средств, а также современных препаратов для ведения гнойных ран на каждом этапе заживления [20].

Результат ведения раны вторичным натяжением с применением указанных средств приведен на Рисунке 28.

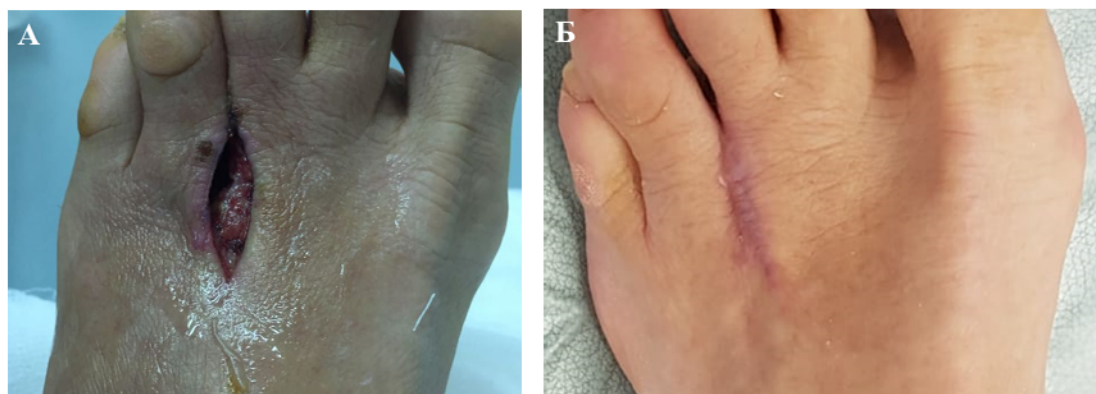


Рисунок 28 – Местное гнойно-воспалительное бактериальное раневое осложнение в 3-м межплюсневом промежутке левой стопы. А – вид раны после вскрытия, на дне отмечается гнойные изменения желтовато-зеленоватого цвета и наложения фибрина; Б – косметический эффект после ведения раны вторичным натяжением

Для предупреждения развития этого осложнения важно соблюдение ряда профилактических мер. Ввиду того что стопа является областью повышенного потоотделения и скопления различных микроорганизмов, за сутки до операции пациентам рекомендуется принимать теплые ножные ванны в мыльном растворе (5-7 мин.) с мытьем стоп и обязательной последующей их обработкой пролонгированными спиртовыми антиперспирантами. Необходимо исключить лаковый педикюр, при необходимости осуществляется предварительное бритье стопы в зоне оволосения.

За 30-40 минут до разреза кожи, согласно утвержденным рекомендациям, необходимо проводить антибиотикопрофилактику путем внутривенного введения раствора цефазолина в дозировке 1,0 или 2,0 г в зависимости от веса пациента [2, 4].

Ввиду возможного риска развития грибковых осложнений, как правило, вызванных дерматофитами (согласно исследованиям микробиома стопы) [109, 113], у пациентов с наличием в анамнезе грибковых заболеваний стоп необходимо рекомендовать консультацию дерматолога с целью решения вопроса о необходимости назначения местных фунгицидных препаратов в периоперационном периоде [64]. Наличие активного грибкового процесса является противопоказанием для проведения оперативного вмешательства и требует лечения у дерматолога. Отсюда следует важный вывод – необходимо обязательно проводить осмотр стопы пациента перед госпитализацией.

Одним из важных методов профилактики инфекционных осложнений при хирургических вмешательствах является выбор доступа. Выявлено, что межпальцевой доступ несет более высокий риск развития грибковых инфекционных осложнений [122], ввиду чего целесообразнее проводить удаление невromы Мортонa из дорсального доступа.

Необходимо проводить тщательную обработку и укладку операционного поля. Предпочтительным является раствор йодопирона ввиду его выраженных не только бактерицидных, но и фунгицидных свойств [63], а также отграничение операционного поля стерильным материалом по всему периметру области

вмешательства.

Перевязки стопы с антисептическими средствами проводятся через день в течение 14 суток после операции. Обязательно исключение контакта швов с водой (при проведении пациентом водных процедур). Снятие швов проводится на 10-е, максимум 12-е сутки после оперативного вмешательства, ввиду того что после 7 суток шовный материал (викрил) может вызвать локальное раздражение.

Локальная аллергическая реакция на шовный материал

В проведенном исследовании это НП было зафиксировано в 3 случаях при наложении погружного внутрикожного шва среди 49 пациентом, которым накладывался такой шов (6,1%). Оно развивалось на 15-20 сутки, что соответствует времени основной потери первоначальной прочности шовного материала. По данным УЗИ отмечались признаки индуративного отека в области оперативного вмешательства без жидкостного скопления.

При возникновении такого НП рана не вскрывается, проводится пероральная антибактериальная терапия в течение 5-7 дней, противовоспалительная терапия препаратами группы НПВП, прием антигистаминных препаратов II поколения (ввиду отсутствия седативного и М-холиноблокирующего действия). Стопе обеспечивается покой, проводится местное лечение с наложением гипертонических полуспиртовых повязок, содержащих магнезию и дексаметазон, в течение 7-10 дней. С целью улучшения локального кровотока возможно местное применение гепариновой мази.

Для предотвращения этого НП также важен выбор хирургического доступа. У пациентов с невромой Мортона изменена биомеханика нагрузки на стопу с преимущественной опорой на 2, 3 и 4 плюсневые кости [33], таким образом, подошвенный доступ у таких пациентов менее предпочтителен, так как при ходьбе в послеоперационном периоде пациенты будут постоянно наступать на область швов, вызывая раздражение области операции, провоцируя локальное воспаление с аллергической реакцией на шовный материал. На этапе вмешательства после удаления невромы с противовоспалительной целью нами проводится местная инъекция 1 мл раствора дексаметазона в дозировке 4 мг/мл в

область послеоперационной раны. Для предотвращения данного осложнения рекомендуется наложение вместо внутрикожного шва – модифицированного горизонтального шва Альговера, который обладает хорошим косметическим эффектом и отсутствием отсроченной местной аллергической реакции на шовный материал (Рисунок 29). Такой шов накладывался остальным 52 пациентам и ни у одного из них не отмечалось аллергической реакции на шовный материал.

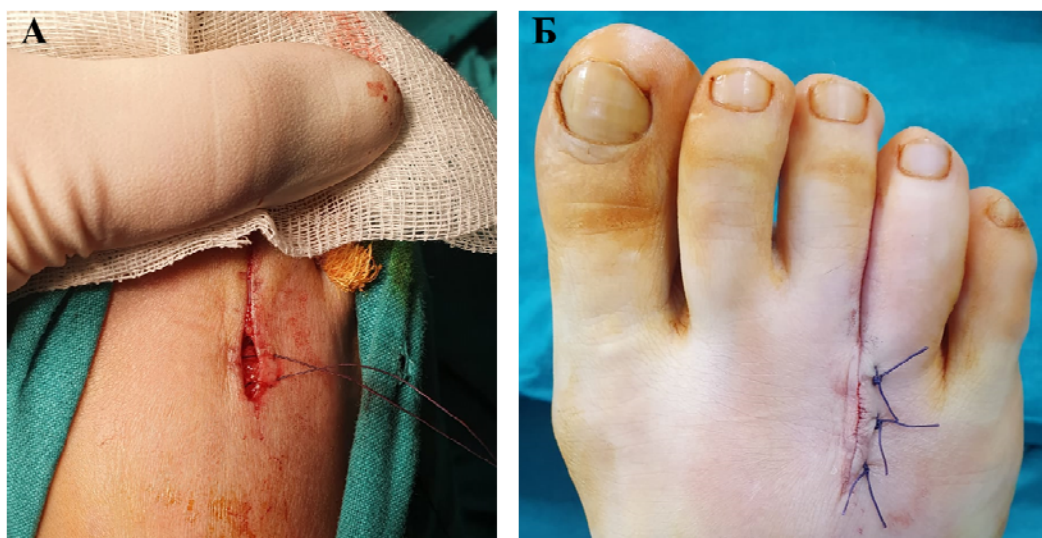


Рисунок 29 – Ушивание кожи модифицированным швом Альговера. А – на стороне, противоположной вколу и выколу иглы, нить проводится подкожно в горизонтальной плоскости (при классическом шве Альговера нить проводится в вертикальной плоскости); Б – финальный вид раны после ушивания

Травма стопы в раннем послеоперационном периоде, которая может быть механического, химического и термического генеза. В проведенном исследовании данное НП было зафиксировано у 2 пациентов. В одном случае была механическая травма стопы, в другом – химическая при перевязках стопы с использованием йодного раствора.

Травма стопы механического генеза

При удалении невромы образуется раневая полость, объем которой превосходит размеры, полученные по данным предоперационного УЗИ, так как неврома удаляется с фрагментами окружающей соединительной ткани. При травме стопы возможно кровоизлияние в раневое ложе с образованием гематомы, выявляемой по УЗИ. При возникновении этого НП категорически

нельзя проводить пункцию и эвакуацию содержимого ввиду риска инфицирования, а ведение таких пациентов предполагает прежде всего предупреждение нагноения гематомы. С этой целью пациентам следует проводить превентивную антибактериальную терапию препаратами широкого спектра действия, создать покой стопе.

При развитии химического ожога при перевязках раны с использованием антисептиков, которые могут его вызвать (например, йод) необходимо прекратить обработку раны таким антисептиком, проводить перевязки с использованием полуспиртовых асептических повязок.

Главным принципом профилактики травматических НП, является информирование пациентов о необходимости бережного обращения со стопой в послеоперационном периоде.

Тромбоз глубоких вен нижних конечностей

В исследовании не было ни одного случая этого осложнения, однако С. Akermark и соавт. [92] сообщают об 1 случае тромбоза глубоких вен нижних конечностей после удаления НМ из дорсального доступа. Возможно, данное осложнение было связано с применением турникета в ходе операции, однако, авторы не сообщают о возможных причинах этого осложнения.

Помимо типичных клинических признаков (спонтанная боль в области стопы и голени, усиливающаяся при ходьбе, появление синюшно-мраморного оттенка кожи, болезненность при пальпации по ходу магистральных вен) для диагностики этого осложнения обязательно проведение ультразвуковой доплерографии сосудов нижних конечностей.

В целях предоперационной профилактики этого осложнения целесообразна оценка риска послеоперационных венозных тромбоэмболических осложнений при помощи специализированных шкал (например, по шкале Caprini) с принятием мер по их профилактике в зависимости от вероятности такого события. Мерой интраоперационной профилактики может послужить отказ от турникета, учитывая низкий риск значимой кровопотери ввиду отсутствия крупных магистральных сосудов в области вмешательства.

6.2.2 Осложнения, связанные с болевым синдромом в области оперативного вмешательства

Нейропатический болевой синдром в послеоперационном периоде

НБС связан с сохранением воздействия патогенетических факторов на подошвенный нерв в области вмешательства, причиной чему может быть:

- адгезия культы подошвенного нерва к рубцовой ткани в области удаленной НМ с или без формирования концевой невромы;
- остаточный фрагмент подошвенного нерва и невромы Мортона при неполном их иссечении;
- ошибочное удаление артерии вместо нерва.

Адгезия культы подошвенного нерва к рубцовой ткани

Данное осложнение было у 3 пациентов и возникало через 1,5-2 месяца (по мере формирования рубцовой ткани) после поведенной нейрэктомии. Проявлялось возобновлением боли нейропатического характера в оперированном межплюсневом промежутке. При проведении УЗИ обнаруживались рубцово-спаечные изменения в области вмешательства с включением в них культы подошвенного нерва с/без сформированной концевой невромы (Рисунок 30).

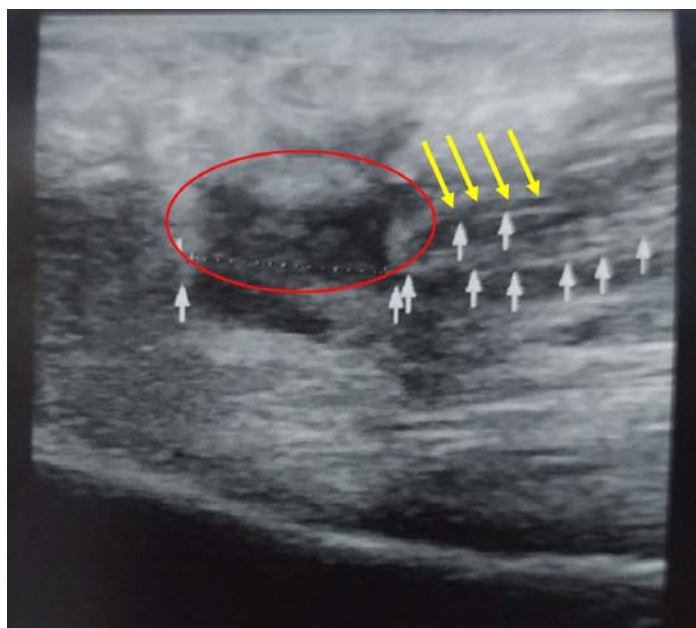


Рисунок 30 – Ультразвуковая визуализация адгезии культы подошвенного нерва (обозначен желтыми стрелками) к рубцовой ткани (обозначена красным овалом)

В качестве метода лечения в работах различных авторов предлагается проведение открытого вмешательства с разрезом на подошвенной поверхности средней трети стопы (вне области весовой нагрузки), ревизией МПН и его проксимальным иссечением, которое может быть дополнено имплантацией культи нерва в мышцы подошвенной поверхности стопы [68, 97, 121]. Недостатками такого подхода является сам факт повторного открытого вмешательства, а также его проведение из подошвенного доступа.

В настоящей работе предложена малоинвазивная методика для лечения этого осложнения – радиочастотная деструкция культи подошвенного нерва под УЗ-контролем. Динамика болевого синдрома у пациентов с этим осложнением представлена на рисунке 31.

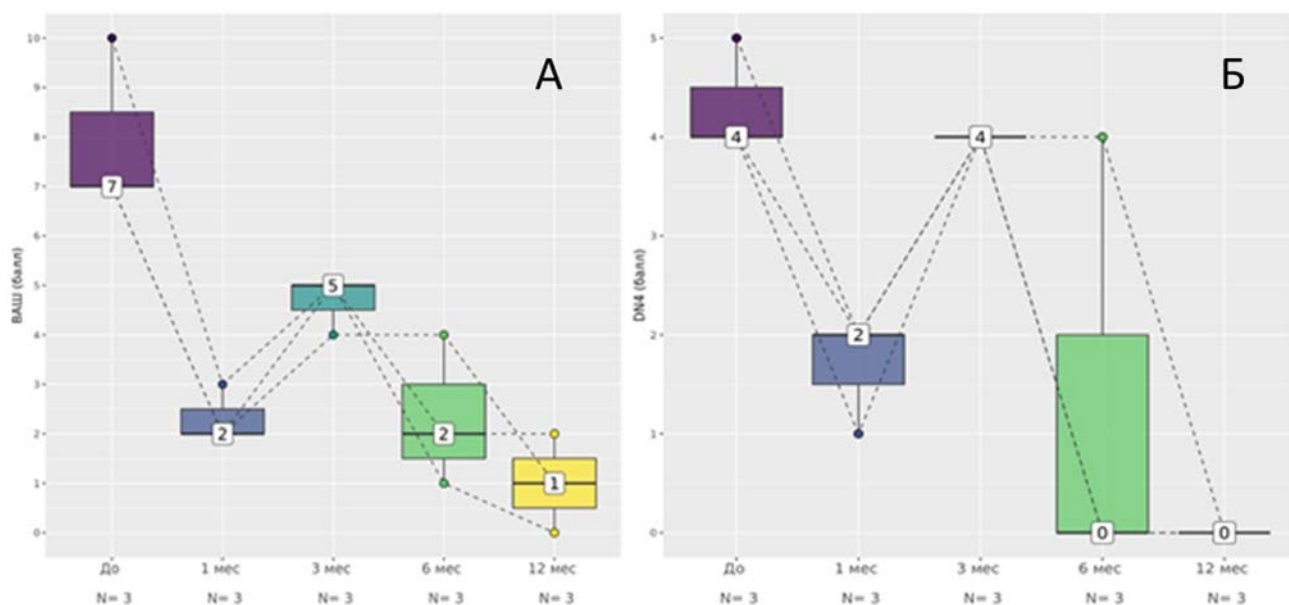


Рисунок 31 – Динамика интенсивности болевого синдрома по визуальной аналоговой шкале (А) и наличия нейропатического компонента по опроснику DN4 (Б) у 3 пациентов с адгезией культи подошвенного нерва

К 3-му месяцу отмечался рецидив нейропатического болевого синдрома (о чем свидетельствует динамика изменений количества баллов опросника DN4), однако менее интенсивного по ВАШ, нежели при НМ. После проведения РЧД (у 2 пациентов через 4 месяца после нейрэктомии, у 1 – через 6) отмечался регресс НБС. У каждого из 3 пациентов не было рецидива НБС по меньшей мере на протяжении 20 месяцев после РЧД культи подошвенного нерва. Все 3 пациента

были удовлетворены проведенным лечением в отдаленном послеоперационном периоде.

Для профилактики этого осложнения необходимо бережно обращаться с тканями в ходе операции, проводить максимально проксимальную нейротомию подошвенного нерва, чтобы культя нерва сократилась в подошвенный мышечный канал. Также следует беседовать с пациентом о необходимости ограничения физической нагрузки на стопу в раннем послеоперационном периоде.

Остаточный фрагмент подошвенного нерва и невромы Мортонна при неполном их иссечении

В проведенном исследовании этого осложнения не было, однако оно может возникнуть в случае дополнения невролиза НМ эндоневролизом в ходе открытого вмешательства без проведения нейрэктомии. При УЗИ отмечаются признаки НМ в оперированном межплюсневом промежутке с явлениями рубцово-спаечного процесса. В качестве лечения целесообразно повторное открытое вмешательство с выполнением максимально проксимальной нейротомии. Учитывая этиопатогенетическую необоснованность эндоневролиза, его выполнение нецелесообразно.

Ошибочное удаление артерии вместо нерва

Такое осложнение описано в литературе при дорсальном доступе и не возникло ни разу в ходе настоящего исследования. Диагностика (помимо клинических признаков НМ) основана на гистологическом подтверждении отправленного материала, а также может быть подтверждена УЗИ. Методом его разрешения является повторное вмешательство с удалением НМ.

С целью профилактики такого необычного осложнения необходимо обязательно включать в протокол дооперационного ультразвукового исследования доплерографическую визуализацию сосудов оперируемого межплюсневого промежутка с целью исключения наличия гипертрофированных сосудов и возможной их вариантной анатомии, что может изменять соотношение их анатомического положения по отношению к подошвенному нерву и НМ.

Болевой синдром, отличный от нейропатического

Келоидный рубец в области вмешательства

Данное осложнение не возникло ни в одном случае нейрэктомии в ходе проведенного исследования и характерно прежде всего для подошвенного доступа вследствие указанных выше анатомических особенностей этой области стопы. В клинической картине отмечаются «тупые», «ноющие» боли в области вмешательства, усиливающиеся при ходьбе, визуально определяется грубый келоидно-измененный рубец (Рисунок 32).

Также возможны явления раздражения рефлексогенной зоны стопы. Возможно применение как консервативных (местное применение специальных мазей кератолитического действия), так и хирургических методов лечения осложнения (иссечение области келоидного рубца с последующим ушиванием раны). В качестве меры профилактики целесообразно применение дорсального доступа для нейрэктомии.

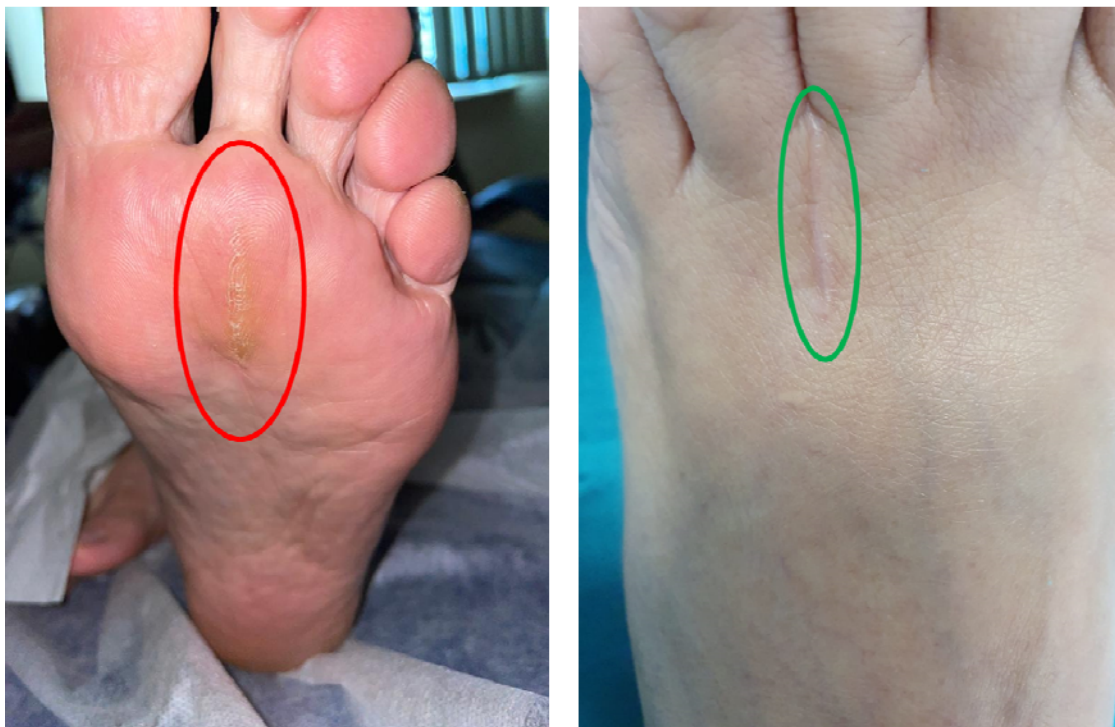

Рисунок 32 – Косметический эффект после удаления невromы Мортона из подошвенного доступа (слева) и дорсального доступа (справа). Красным и зеленым овалом обозначены области послеоперационного рубца

Эпидермоидная киста

Это осложнение не было зафиксировано ни в одном случае настоящего исследования, однако описано в литературе. Оно возникает вследствие недостаточно точного послойного сопоставления мягких тканей при ушивании с формированием «заворотов» в области эпидермиса с последующим формированием кисты. Пациенты предъявляют жалобы на наличие болезненного возвышающегося над кожей образования небольших размеров. Лечение предполагает иссечение кисты с последующим ушиванием кожного дефекта. Профилактика этого осложнения предполагает точное сопоставление всех слоев раны при ее ушивании.

Теносиновит сухожилий разгибателей пальцев стопы

У части пациентов с невромой Мортона встречается теносиновит сухожилий разгибателей пальцев стопы, однако открытое оперативное вмешательство по поводу НМ может провоцировать обострение этого процесса. В проведенном исследовании обострение ранее подтвержденного теносиновита сухожилий разгибателей стопы было зафиксировано в 3 случаях. Причиной этому может быть микротравматизация в ходе операции, особенно при чрезмерной тракции и применении ранорасширителя с острыми браншами. Пациенты жалуются на боль «тянущего», «ноющего» характера, усиливающуюся при ходьбе, физической нагрузке, а также на ограничение разгибания стопы ввиду болевого синдрома. Диагноз может быть подтвержден при помощи УЗИ. В случае развития этого осложнения целесообразны консультация травматолога-ортопеда и назначение местных и пероральных нестероидных противовоспалительных препаратов. В качестве профилактики необходимо бережно обращаться с мягкими тканями в ходе операции, избегать тракции сухожилий и использовать ранорасширители (крючки) без острых бранш.

ГЛАВА 7 РЕЗУЛЬТАТЫ МОРФОЛОГИЧЕСКИХ ИССЛЕДОВАНИЙ. ВОПРОСЫ НОМЕНКЛАТУРЫ: НЕВРОМА МОРТОНА КАК КОМПРЕССИОННО-ФИБРОЗНАЯ НЕЙРОПАТИЯ

Во всех случаях после нейрэктомии невромы Мортонa проводилось морфологическое исследование с использованием описанных методов. Было подтверждено, что неврома Мортонa – не собственно опухоль нерва, но представляет собой фиброзно измененный участок подошвенного нерва с признаками эпи-, пери- и эндоневрального фиброза с локальными ишемическими изменениями вследствие фиброза стенок пери- и интраневральных мелких сосудов (Рисунок 33).

Исходя из патогенеза и морфологии невромы Мортонa встает вопрос о номенклатуре заболевания. Окончание «-ома» указывает на онкологический характер заболевания, в то время как НМ – не опухолевое поражение нерва. Такое название может приводить к ошибкам маршрутизации пациентов с направлением их к онкологу, особенно в случае кодировки заболевания по МКБ-10 кодом D36.1 – Доброкачественное новообразование: периферических нервов и вегетативной нервной системы. Также могут возникать ограничения пациентов в получении лечения (например, физиотерапевтического) по поводу иных состояний, противопоказанного онкологическим больным, в то время как НМ – не онкологический диагноз. В проведенной работе 53% пациентов сообщали о подобных случаях, что приводило к необходимости дополнительного разъяснения характера заболевания в ходе повторных осмотров.

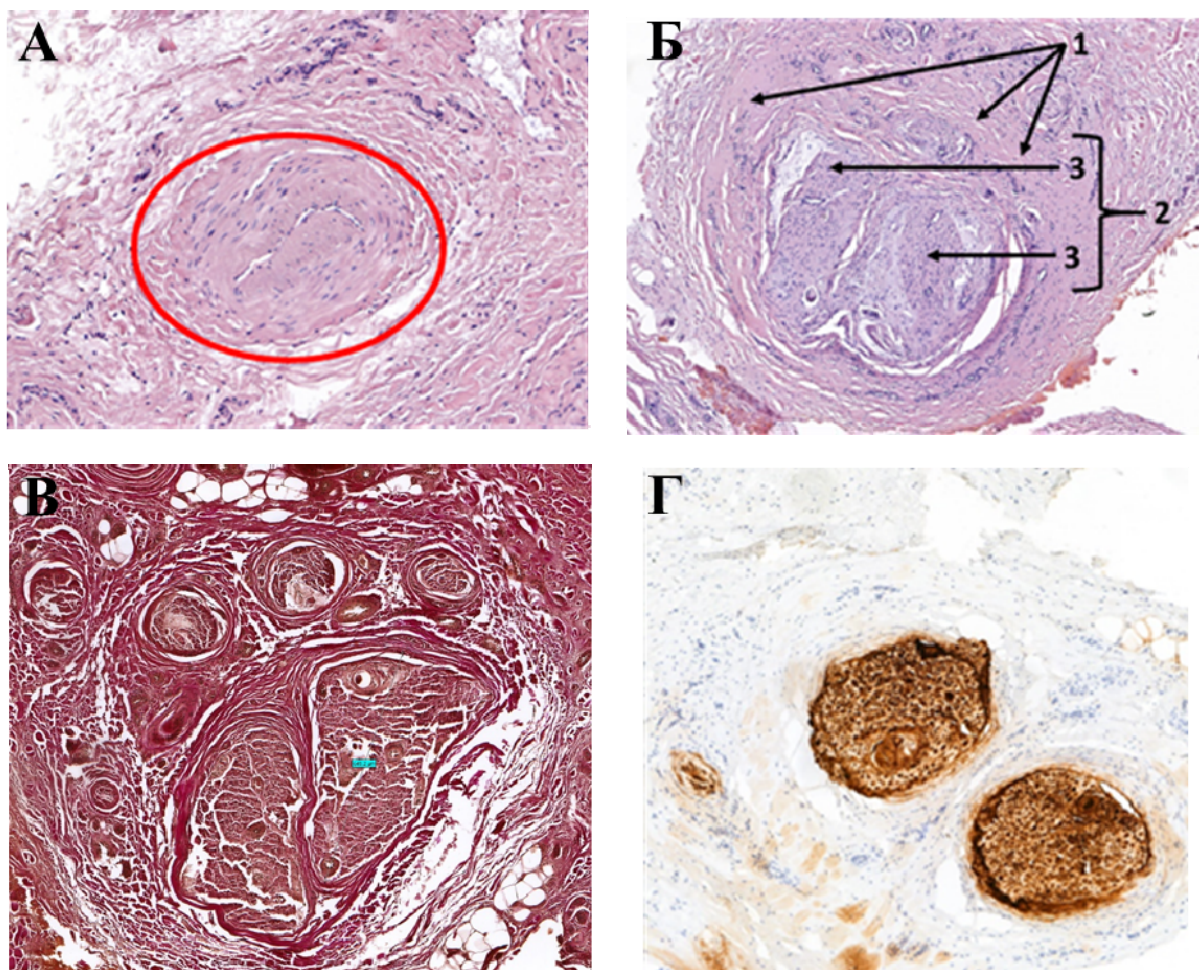


Рисунок 33 – Морфологическое исследование невромы Мортона

А – гипертрофия мышечной оболочки стенки артерии, питающей нерв и окружающие ткани, с облитерацией просвета вследствие фиброзных изменений, что приводит к хронической ишемии. Окраска гематоксилин-эозином x100;

Б – поперечный срез гипертрофированного нервного ствола. Диаметр поперечного среза в десятки раз превышает нормальные показатели. Наряду с гипертрофией отмечается отек невральных оболочек. Окраска гематоксилин-эозином x100. Цифрами обозначены: периневральный фиброз (1); фиброзированный гипертрофированный нервный ствол (2); пучки нерва с явлениями эндоневрального фиброза (3);

В – фиброзные изменения невральных оболочек. Определяются гипертрофированные коллагеновые волокна пурпурно красного цвета вокруг нервных стволов. Окраска по Ван-Гизону x100;

Г – экспрессия белка S-100 в шванновских клетках. Гипертрофированный нервный ствол. Иммуногистохимическая реакция с антителами к белку S-100 x100

В ходе работы были рассмотрены предложенные названия с клинических, патогенетических и морфологических позиций, а также с учетом наличия или отсутствия эпонима. В таблице Приложения Е показано, что большинство названий отображает один, максимум – 2 аспекта заболевания. Некоторые названия, такие как, например, «фиброз подошвенного нерва» представляются еще менее правомочными, чем «неврома Мортон», так как лишь морфологическое состояние органа необязательно является заболеванием.

Учитывая, что Томас Джордж Мортон ошибочно считал основой заболевания поражение капсул плюснефаланговых суставов, а не нерва, использование этого эпонима представляется нецелесообразным. Относительно других эпонимов необходимо сказать, что согласно одному из положений VI Международного конгресса анатомов, прошедшего в Париже в 1955 году, не следует употреблять эпонимы в анатомической номенклатуре [17]. Того же принципа можно придерживаться и в отношении номенклатуры заболеваний. Однако, возможно сохранение фамилии Томаса Джорджа Мортон в предложенном названии, ввиду того что большинству клиницистов оно знакомо именно по фамилии этого хирурга.

В связи с вышесказанным предложено новое название для заболевания: «Компрессионно-фиброзная нейропатия межпальцевого подошвенного нерва» с кодировкой заболевания G57.6 – Поражение подошвенного нерва. Прежде всего это название отображает клиническое состояние пациента. Оно отображает и патогенез, и именно ключевой механизм патогенеза – компрессию. Наконец отображен и морфологический компонент – фиброз нерва. Таким образом, это заболевание следует относить к особой разновидности компрессионной туннельной нейропатии. В этом случае вместо понятия «объем невромы» рационально использовать «объем фиброзно-измененного участка подошвенного нерва».

ЗАКЛЮЧЕНИЕ

Неврома Мортона – распространенная компрессионная нейропатия, основным клиническим проявлением которой является нейропатический болевой синдром. Чаще всего этим заболеванием страдают женщины трудоспособного возраста, что подчеркивает его социальную значимость. В связи с интенсивным развитием технологий в нейрохирургии предложен широкий спектр вмешательств для лечения невромы Мортона в случае неэффективности консервативного лечения. Однако показания для выбора того или иного метода до сих пор не разработаны. Предложен ступенчатый подход, предполагающий переход от менее инвазивных методов лечения – к более инвазивным. Существенными его недостатками являются пролонгирование сроков получения адекватного анальгетического эффекта, а также риск развития и прогрессирования рубцово-спаечных изменений в области межплюсневого промежутка, что способствует затруднениям проведения и снижению эффективности последующих вмешательств, стоящих на более высокой ступени предложенной схемы. Ввиду этого разработка и внедрение индивидуального алгоритма предоперационной оценки возможных исходов вмешательств, определение точных показаний к применению современных методов лечения невромы Мортона (прежде всего малоинвазивных) поможет повысить эффективность оказания нейрохирургической помощи пациентам с этой патологией.

Целью настоящего исследования было повысить эффективность и безопасность лечения невромы Мортона путем разработки дифференцированного подхода к хирургическому лечению данной патологии.

Задачи, поставленные для достижения этой цели, сводились к:

- 1) анализу патогенетической обоснованности существующих методов лечения НМ;

2) анализу результатов применения методов лечения максимально соответствующих этиопатогенетическим принципам;

3) определению возможных предикторов эффективности для выбора малоинвазивных вмешательств с целью формирования дифференцированного подхода к лечению на их основе;

4) выявлению осложнений хирургического лечения с разработкой дифференцированного подхода их диагностики, лечения и профилактики.

В ходе исследования был проведен анализ клинических и инструментальных данных 134 пациентов с невромой Мортона. Выделены 2 группы пациентов, первой из которых проводилась нейрэктомия невromы Мортона из дорсального доступа, второй – радиочастотная деструкция под ультразвуковым контролем. Причиной сравнительного анализа именно этих двух методов послужила их наибольшая патогенетическая обоснованность среди всех предложенных на сегодняшний день методов.

Критериями включения пациентов в исследование были: возраст 18 лет и старше; неэффективность консервативного лечения невromы Мортона на протяжении 3 месяцев и более. Критериями невключения: выраженная соматическая патология в стадии клинической декомпенсации; психическое состояние, не позволявшее соблюдать все процедуры исследования; наличие гнойно-септического процесса в области планируемого хирургического вмешательства; наличие грибкового заболевания стопы.

Пациенты I и II групп статистически достоверно не различались между собой по полу и возрасту ($p=0,530$ и $p=0,828$ соответственно), стороне поражения ($p=0,613$) и локализации ($p=0,352$) невromы Мортона, по наличию или отсутствию сопутствующей патологии стопы ($p=0,942$). Обе группы характеризовались продолжительным болевым анамнезом – в среднем более 2 лет, что говорит о несвоевременности диагностики заболевания и рациональной маршрутизации пациентов на амбулаторном этапе. Длительность болевого синдрома и объем невromы Мортона были статистически значимо меньше во II группе ($p<0,001$), при этом была выявлена прямая положительная корреляция

между продолжительностью анамнеза и объемом невромы Мортонa. Эти данные можно интерпретировать как большую готовность пациентов с меньшей продолжительностью анамнеза к проведению малоинвазивного (а, следовательно, менее радикального) метода лечения.

Оценка результатов лечения в раннем (от 1 до 6 месяцев) и отдаленном (12 месяцев) послеоперационных периодах проводилась по визуальной аналоговой шкале (ВАШ), опроснику нейропатической боли DN4 и болевому опроснику Мак-Гилла (MPQ). Последний опросник был впервые применен для оценки влияния нейропатического болевого синдрома у пациентов с невромой Мортонa на их психоэмоциональный статус. В отдаленном послеоперационном периоде оценивались субъективная удовлетворенность результатами лечения по 5-балльной шкале Лайкерта, наличие или отсутствие онемения в смежных поверхностях межпальцевого промежутка и болевого синдрома в стопе с определением его характера и локализации.

При сравнении двух методов отмечается более выраженный анальгетический эффект нейрэктомии в раннем послеоперационном периоде (до 12 месяцев от вмешательства) при оценке доли снижения интенсивности болевого синдрома по ВАШ ($p < 0,001$) среди всех пациентов. Однако при сравнении результатов в отдаленном послеоперационном периоде не выявлено статистически достоверной разницы по данному параметру ($p = 0,210$).

Устранения болевого синдрома в отдаленном послеоперационном периоде при оценке по опроснику DN4 удалось добиться в 97% случаев после нейрэктомии и в 72,7% случаев после радиочастотной деструкции, что обусловлено рецидивом болевого синдрома в раннем послеоперационном периоде в 27,3% случаев II группы. Рецидив болевого синдрома после радиочастотной деструкции является, по сути, следствием ограничения самого малоинвазивного вмешательства и требует перехода к более инвазивному методу лечения – нейрэктомии.

При оценке болевого синдрома по опроснику MPQ в обеих группах была выявлена статистически достоверная прямая положительная корреляция между

продолжительностью анамнеза и количеством баллов при оценке влияния нейропатического болевого синдрома на психоэмоциональный статус по аффективной субшкале ($p < 0,001$). При сравнении результатов лечения в отдаленном послеоперационном периоде в I группе и среди 24 пациентов II группы без рецидива болевого синдрома не было выявлено статически значимых различий в степени уменьшения показателей ни по одной из субшкал опросника, ни по опроснику в целом ($p > 0,05$). Таким образом, оба метода лечения в отдаленном послеоперационном периоде способствуют уменьшению проявлений болевого синдрома, а также улучшению психоэмоционального статуса после избавления от нейропатической боли.

Достоверно лучшие результаты отмечались в I группе в сравнении со II при оценке субъективной удовлетворенности пациентов проведенным лечением ($p < 0,001$). Это обусловлено отсутствием рецидивов болевого синдрома после нейрэктомии.

Ощущение онемения в межпальцевом промежутке достоверно чаще отмечалось среди пациентов I группы ($p = 0,001$). Вероятно, это обусловлено пересечением мелких тыльных кожных ветвей в ходе нейрэктомии. При этом в обеих группах не было выявлено различий по наличию или отсутствию дискомфорта в области онемения ($p = 0,117$). Сопоставимое число пациентов сообщало о сохранении болевого синдрома в послеоперационном периоде ($p = 0,692$). Достоверно значимые различия ($p < 0,001$) были отмечены в локализации боли: у пациентов II группы боль чаще локализовалась в области операции ($n = 9$) с распространением в межпальцевой промежуток (рецидив клинических проявлений невралгии Мортона). При сравнении таких параметров, как сохранение болевого синдрома в передних отделах стопы и в других ее областях, не было выявлено статистически значимых различий ($p = 0,062$ и $p = 0,293$ соответственно).

В ходе исследования было выявлено 4 случая послеоперационных осложнений в I группе (4,0%) и ни одного случая осложнений во II группе. Ни одно из осложнений не было жизнеугрожающим и не повлияло на исход

лечения. На основании полученных результатов и литературных данных была разработана классификация осложнений и нежелательных последствия нейрэктомии, а также предложен дифференцированный подход к их диагностике, лечению и профилактике.

Таким образом, нейрэктомия является более эффективным методом лечения невромы Мортон в сравнении с радиочастотной деструкцией – долгосрочного анальгетического эффекта удается добиться по меньшей мере в 97% случаев, в то время как при радиочастотной деструкции – в 72,7%. Также при нейрэктомии отсутствует вероятность рецидива болевого синдрома, в то время как при радиочастотной деструкции рецидив наблюдается более чем в четверти случаев, как правило, в течение первых 6 месяцев. Однако радиочастотная деструкция является менее инвазивным и более безопасным методом ввиду меньшего риска развития осложнений при соблюдении техники безопасности и применении ультразвукового контроля вмешательства и реже приводит к развитию онемения в межпальцевом промежутке.

При проведении ROC-анализа (для определения чувствительности и специфичности какого-либо показателя как возможного предиктора эффективности радиочастотной деструкции) было выявлено что наибольшей чувствительностью и специфичностью для прогноза рецидива болевого синдрома обладает объем невромы. При этом оптимальным порогом является объем менее 471,4 мм³. При использовании этого значения чувствительность прогноза составляет 100%, специфичность – 100%, точность – 100%. Оптимальным пороговым объемом следует считать объем, не превышающий 450 мм³, так как при объеме 471,4 мм³ развивается рецидив болевого синдрома. Однако необходимо отметить, что такой результат получен на относительно небольшой выборке, и, вероятно, при проведении исследования на большей выборке точность прогноза будет скорректирована. Тем не менее полученные данные подтверждают выдвинутую гипотезу об объеме как возможном предикторе эффективности радиочастотной деструкции.

Таким образом, в ходе проведенного исследования были определены наиболее оптимальные методы лечения на основании этиопатогенетического подхода, а также определен критерий для выбора малоинвазивного вмешательства (радиочастотной деструкции) – объем невromы Мортонa. Также недавно сотрудниками кафедры нейрохирургии РМАНПО был разработан новый малоинвазивный метод лечения – чрескожный гидродинамический невролиз под ультразвуковым контролем (ЧНУЗ) [23].

В ходе вмешательства осуществляется гидродинамическая диссекция невromы Мортонa от периневрального фиброза и глубокой поперечной метатарзальной связки без рассечения кожного покрова и мягких тканей. Метод может быть дополнен локальной инъекцией глюкокортикостероидов и местного анестетика для противовоспалительного эффекта. Таким образом этот метод воздействует на воспалительный и компрессионный компоненты патогенеза.

Достоинствами метода являются: возможность облегчения симптомов невromы Мортонa при малом ее объеме для проведения лечения, корригирующего ортопедическую или ревматологическую патологию стопы; отсутствие травматизации мягких тканей в ходе вмешательства; отсутствие формирования дополнительных рубцово-спаечных изменений в послеоперационном периоде; отсутствие затруднений проведения более инвазивного хирургического вмешательства в будущем.

Согласно представленной схеме и данным литературы лечение невromы Мортонa следует начинать с консервативных методов. В случае их неэффективности в течение 3-6 месяцев, после проведения ультразвукового исследования стопы с определением локализации и объема невromы Мортонa метод лечения выбирается в зависимости от величины объема. В том случае, если объем не превышает 450 мм^3 возможно проведение одного из малоинвазивных методов – инъекции глюкокортикостероидов и местного анестетика, чрескожный невролиз или радиочастотная деструкция невromы Мортонa под ультразвуковым контролем. Каждый из методов следует применять однократно, при этом возможен как ступенчатый переход от менее инвазивного

(из перечисленных) метода – к более инвазивному, так и переход к нейрэктомии в случае неэффективности однократного применения одного из методов. В случае же если объем невroma Мортонa превышает 450 мм³ целесообразно проведение открытого хирургического вмешательства (предпочтительным является нейрэктомия из дорсального доступа) без предварительного выполнения малоинвазивных методов.

Таким образом предложенный дифференцированный подход:

- 1) включает в себе восходящую, но менее жесткую, последовательность ступенчатого подхода;
- 2) позволяет добиться адекватного анальгетического эффекта в максимально короткие сроки;
- 3) дает критерий выбора, ограничивающий применение малоинвазивных методов в пользу более радикальной нейрэктомии.

Однако необходимо проведение дальнейших исследований для точного определения оптимальных пограничных объемов (или иных предикторов эффективности) для каждого из малоинвазивных методов.

Наконец, предложен подход к выбору и порядку проведения вмешательств при наличии двух и более невром Мортонa у одного пациента при неэффективности консервативного лечения:

- 1) в случае двух невром Мортонa на обеих стопах объемом менее 450 мм³ возможно одномоментное проведение радиочастотной деструкции обеих невром, так как после вмешательства нет значимых продолжительных ограничений нагрузки на стопу;
- 2) в случае двух невром Мортонa на обеих стопах объемом более 450 мм³ целесообразно выполнение нейрэктомии на одной стопе и решение вопроса о проведении нейрэктомии на второй стопе не ранее чем через 3-6 месяцев от первой операции. Это обусловлено значимым длительным ограничением нагрузки на стопу после нейрэктомии;
- 3) в случае двух невром Мортонa на обеих стопах, при котором объем одной превышает, а другой не превышает 450 мм³, решение вопроса о выборе и

очередности вмешательства должен решаться индивидуально с пациентом прежде всего в зависимости от степени выраженного болевого синдрома. Так или иначе для невromы Мортона объемом более 450 мм^3 целесообразно выполнение нейрэктомии, в то время как для невromы Мортона на другой стопе возможно рассмотрение и малоинвазивных методов лечения, однако не одновременно с нейрэктомией;

4) при наличии двух невром Мортона на одной стопе выполнение радиочастотной деструкции в обоих межплюсневых промежутках целесообразно в том случае, если объем каждой из них не превышает 450 мм^3 . Во всех остальных случаях целесообразно проведение нейрэктомии в двух смежных межплюсневых промежутках.

Таким образом на основании результатов настоящей работы предложен дифференцированный ступенчатый подход к лечению невromы Мортона: расширенный, с учетом литературных данных (Рисунок 34) и алгоритм выбора радиочастотной деструкции или нейрэктомии (Рисунок 35).

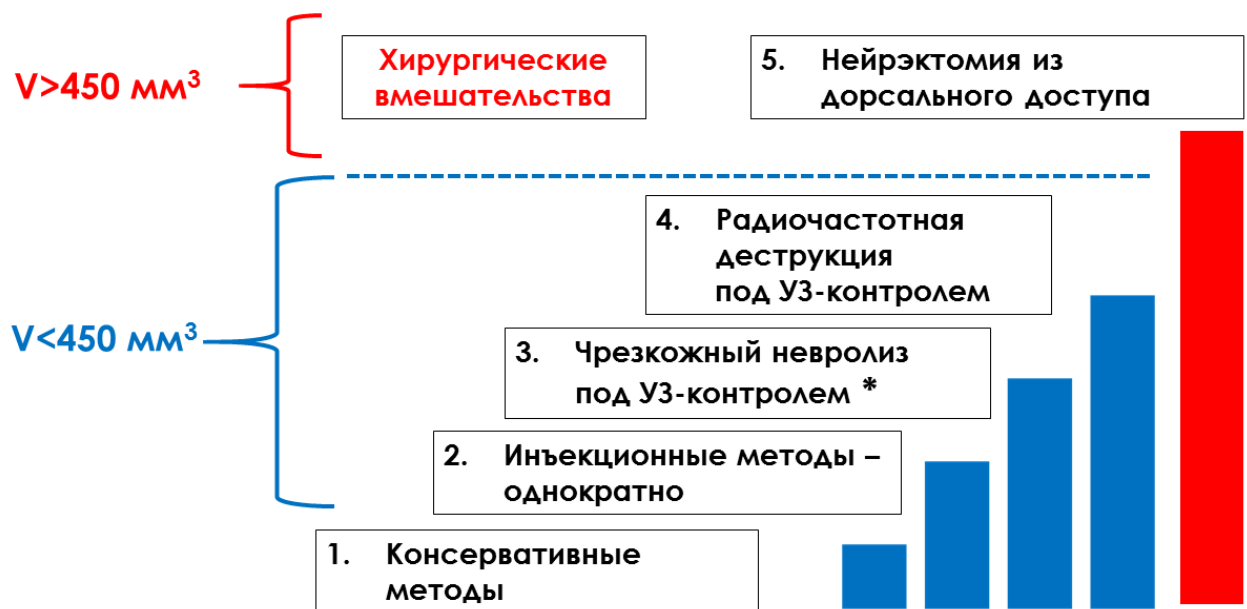

Рисунок 34 – Дифференцированный ступенчатый подход к лечению невromы Мортона в зависимости от объема (V) невromы.

* Опция – чрескожный невролиз невromы Мортона под ультразвуковым контролем с введением локальных глюкокортикостероидов может применяться на начальных стадиях заболевания [23]

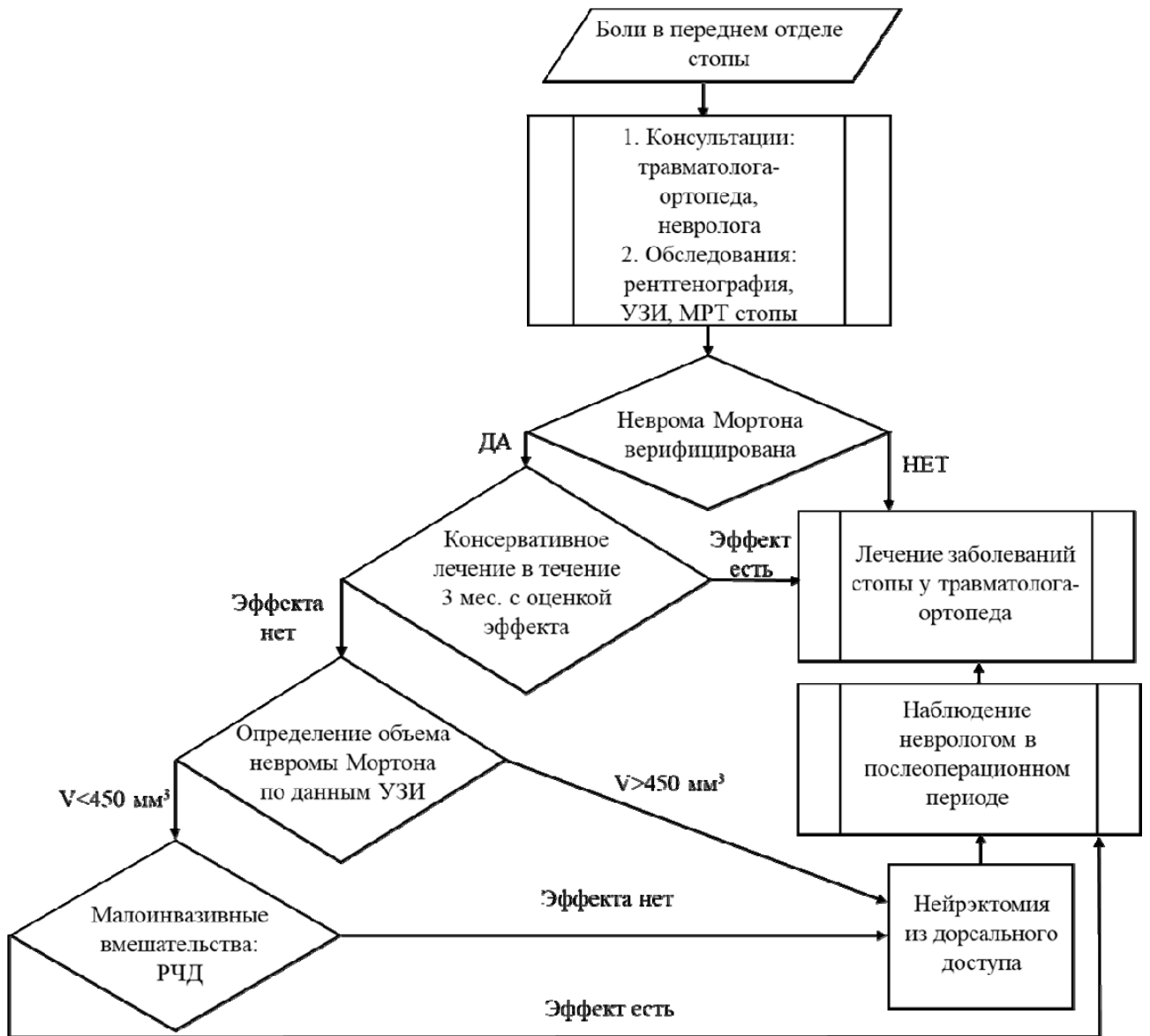


Рисунок 35 – Алгоритм тактики ведения пациентов с невромой Мортона

ВЫВОДЫ

1. На основании топографо-анатомических исследований стопы дорсальный доступ к межпальцевому подошвенному нерву определен как наиболее предпочтительный.

2. На основании морфологических исследований невromы Мортона выявлен фиброзно-компрессионный характер нейропатии подошвенного нерва, что делает наиболее предпочтительными методы деструкции/нейрэктомии.

3. Нейрэктомия невromы Мортона является наиболее эффективным методом хирургического лечения с долгосрочной эффективностью 97% и риском рецидива болевого синдрома – 3%. Радиочастотная деструкция невromы Мортона характеризуется менее стойким анальгетическим эффектом (долгосрочная эффективность – 72,7%), более высокой вероятностью рецидива болевого синдрома, но является менее инвазивным методом.

4. Предложен ступенчатый дифференцированный подход к выбору метода лечения невromы Мортона в зависимости от выраженности клинической симптоматики и объема фиброзного компонента. При объеме невromы Мортона, превышающем 450 мм³ рекомендовано сразу проводить нейрэктомию, при меньшем объеме возможно этапное применение малоинвазивных методов лечения.

5. В группе нейрэктомии среди 101 пациента выявлены 4 случая осложнений (4%) двух видов – 1 случай (1%) местного раневого инфекционно-воспалительного процесса и 3 случая (3%) адгезии культы подошвенного нерва. Для разрешения второго (адгезии) предложен малоинвазивный метод – радиочастотная деструкция культы подошвенного нерва. В группе радиочастотной деструкции специфических осложнений выявлено не было.

ПРАКТИЧЕСКИЕ РЕКОМЕНДАЦИИ

1. Для диагностики и выбора тактики хирургического лечения невromы Мортонa рекомендовано проведение ультразвукового исследования стопы с определением объема невromы.

2. При объеме невromы Мортонa, превышающем 450 мм³ рекомендовано сразу проводить нейрэктомия. При меньшем объеме первым этапом возможно применение малоинвазивного метода лечения – радиочастотной деструкции, вторым этапом (при рецидиве болевого синдрома) целесообразно выполнение нейрэктомии.

СПИСОК СОКРАЩЕНИЙ

- АИЧВД – индекс числа выбранных дескрипторов аффективной субшкалы
- АРИБ – ранговый индекс боли аффективной субшкалы
- БС – болевой синдром
- ВАШ – визуальная аналоговая шкала
- ГКС – глюкокортикостероиды
- ГПБА – генератор патологической болевой активности
- ГПМС – глубокая поперечная метатарзальная связка
- ИЧВД – индекс числа выбранных дескрипторов
- МА – местные анестетики
- МПН – межпальцевой подошвенный нерв
- МПП – межплюсневый промежуток
- МРТ – магнитно-резонансная томография
- НБС – нейропатический болевой синдром
- НМ – неврома Мортона
- НП – нежелательные последствия
- НПВП – нестероидные противовоспалительные препараты
- НЭ – нейрэктомия
- ОИЧВД – общий индекс числа выбранных дескрипторов
- ОРИБ – общий ранговый индекс боли
- ПЖК – подкожно-жировая клетчатка
- ПН – подошвенный нерв
- ПОП – послеоперационный период
- ППМС – поверхностная поперечная метатарзальная связка
- ПС – патология стопы
- РИБ – ранговый индекс боли
- РЧД – радиочастотная деструкция
- СИЧВД – индекс числа выбранных дескрипторов сенсорной субшкалы

СРИБ – ранговый индекс боли сенсорной субшкалы

УВТ – ударно-волновая терапия

УЗИ – ультразвуковое исследование

ЦДК – цветное дуплексное картирование

ЭИЧВД – индекс числа выбранных дескрипторов эвалюативной субшкалы

ЭРИБ – ранговый индекс боли эвалюативной субшкалы

DN4 – Douleur Neuropathique 4; опросник для оценки нейропатического компонента болевого синдрома

MPQ – McGill Pain Questionnaire; болевой опросник Мак-Гилла

ROC-анализ – анализ для определения чувствительности и специфичности показателя и оценки точности предсказания (от англ. *receiver operating characteristic*)

СПИСОК ЛИТЕРАТУРЫ

1. Анкеты и шкалы для оценки состояния стопы и голеностопного сустава / Ц. Мо, Н. В. Ригин, Д. С. Бобров, Л. Ю. Слияков // Кафедра травматологии и ортопедии. – 2016. – Т. 20, № 4. – С. 5-11.
2. Асланов, Б. И. Принципы организации периоперационной антибиотикопрофилактики в учреждениях здравоохранения : федеральные клинические рекомендации / Б. И. Асланов, Л. П. Зуева, Е. Н. Колосовская [и др.]. – Москва, 2014. – 42 с.
3. Боярчик, В. П. Лечение невромы Мортонa методом радиочастотной абляции : автореферат дис. ... канд. мед. наук: 14.01.18 / Боярчик В.П. – Минск, 2024. – 27 с.
4. Внедрение программы стратегии контроля антимикробной терапии (СКАТ) в хирургических отделениях медицинских организаций государственной системы здравоохранения города Москвы при оказании стационарной медицинской помощи : методические рекомендации / А. В. Шабунин, М. В. Журавлева, Р. Ю. Маер [и др.]. – Москва, 2020. – 54 с.
5. Диагностика и лечение невромы Мортонa: современное состояние проблемы / М. А. Разин, А. Г. Федяков, А. В. Кузнецов [и др.] // Нейрохирургия. – 2025. – № 1. – С. 112–119.
6. Диагностика нейропатической боли: шкалы и вопросники / М. М. Петрова, Н. А. Шнайдер, Е. А. Пронина, О. П. Боброва // Сибирское медицинское обозрение. – 2020. – Т. 123, № 3. – С. 61–69.
7. Дифференцированная тактика хирургического лечения невром Мортонa / А. Ю. Орлов, А. С. Назаров, Ю. В. Беляков, Е. А. Олейник // Российский нейрохирургический журнал им. проф. А. Л. Поленова. – 2022. – Т. 14, № 2. – С. 108–111.
8. Древаль, О. Н. Хирургия резистентных болевых синдромов / О. Н. Древаль, А. В. Кузнецов, М. Г. Рябыкин. – Москва : Телер, 2007. – 312 с.

9. Коробков, В. Н. Дифференциальная диагностика и лечение невромы Мортона в амбулаторной хирургической практике / В. Н. Коробков, В. А. Филиппов // Стационарозамещающие технологии: Амбулаторная хирургия. – 2020. – № 1–2. – С. 89–94.
10. Неврома Мортона как причина болей в стопе — диагностика и тактика лечения / И. И. Шайхутдинов, Р. Ф. Масгутов, Л. Р. Валеева, Р. Х. Ягудин // Практическая медицина. – 2016. – Т. 96, № 4–1. – С. 182–186.
11. Неврома Мортона. Патогенез, клиника, лечение / И. А. Лебедев, Ю. В. Болдырева, Е. В. Захарчук [и др.] // Уральский медицинский журнал. – 2020. – Т. 193, № 10. – С. 81–84.
12. Неврома Мортона: этиология, эпидемиология, патогенез, клиника, диагностика и современные принципы лечения / М. В. Шпагин, А. В. Яриков, Р. О. Горбатов [и др.] // Вестник неврологии, психиатрии и нейрохирургии. – 2022. – № 10. – С. 751–762.
13. Определение объема субдуральной гематомы: сравнительный анализ методов расчета / В. В. Виноградов, Б. С. Чубун, Д. Е. Алексеев [и др.] // Нейрохирургия. – 2022. – Т. 24, № 3. – С. 23-31.
14. Осложнения хирургического лечения невромы Мортона: классификация, диагностика, лечение и профилактика в помощь практическому врачу / А. Г. Федяков, О. Н. Древаль, А. В. Горожанин [и др.] // Российский нейрохирургический журнал им. проф. А.Л. Поленова. – 2022. – Т. 14, № 1-1. – С. 114–119.
15. Основные принципы диагностики перегрузочной метатарзалгии в поликлинической практике / Л. Ю. Слияков, Д. С. Бобров, Н. В. Ригин [и др.] // Кафедра травматологии и ортопедии. – 2015. – Т. 15, № 3. – С. 21-24.
16. Проблемы организации поликлинической помощи пациентам с синдромом карпального канала / Ю. П. Бойко, А. Г. Федяков, А. В. Щербин, М. А. Разин // Менеджер здравоохранения. – 2023. – № 1. – С. 36–41.
17. Сапин, М. Р. Анатомия человека. Т. 1 / М. Р. Сапин, Д. Б. Никитюк, В. В. Ревазов. – Москва : Медицина, 2001. – 640 с.

18. Сидорович, Р. Р. Отдаленные результаты лечения невромы Мортона методом радиочастотной абляции / Р. Р. Сидорович, В. П. Боярчик // Неврология и нейрохирургия. Восточная Европа. – 2022. – Т. 12, № 3. – С. 259–268.
19. Сидорович, Р. Р. Рецидив болевого синдрома после хирургического лечения невромы Мортона, возможности радиочастотной абляции в лечении рецидивов / Р. Р. Сидорович, В. П. Боярчик // Неврология и нейрохирургия. Восточная Европа. – 2022. – Т. 12, № 3. – С. 250-258.
20. Современные принципы лечения гнойных ран : учебное пособие для слушателей факультета подготовки врачей и ординаторов по специальности «Хирургия» / С. Я. Ивануса, П. Н. Зубарев, Б. В. Рисман, О. А. Литвинов. – Санкт-Петербург : Онли-Пресс, 2017. – 40 с.
21. Тикк, А. А. Хирургическое лечение компрессионных синдромов поражения периферических нервов / А. А. Тикк, Т. Э. Вирро // Вопросы нейрохирургии. – 1985. – № 2. – С. 45-47.
22. Ультразвуковое исследование в дифференциальной диагностике образований метатарзального отдела стопы (неврома Мортона, липофиброма) / В. Г. Салтыкова, Д. Р. Рамонова, Л. Г. Макинян [и др.] // Ультразвуковая и функциональная диагностика. – 2021. – № 1. – С. 65–88.
23. Чрескожный невролиз под ультразвуковым контролем с локальным введением бетаметазона как метод лечения невромы Мортона / З. Х. Плиева, М. А. Разин, А. Г. Федяков [и др.] // Вопросы нейрохирургии имени Н.Н. Бурденко. – 2025. – Т. 89, № 1. – С. 52–58.
24. Этимология термина «неврома Мортона»: обзор литературы / Д. А. Большакова, А. А. Карданов, М. Н. Майсигов, А. В. Королев // Травматология и ортопедия России. – 2024. – Т. 30, № 1. – С. 142-149.
25. Этиопатогенетическое обоснование хирургического лечения нейрогенных болевых синдромов / О. Н. Древаль, К. В. Любимая, А. В. Кузнецов [и др.] // Вопросы нейрохирургии имени Н.Н. Бурденко. – 2023. – Т. 87, № 1. – С. 55–63.

26. A new classification of complications in neurosurgery / F.A. Landriel Ibañez, S. Hem, P. Ajler [et al.] // *World Neurosurgery*. – 2011. – Vol. 75, № 5-6. – P. 709–715.
27. Accurate nomenclature for forefoot nerve entrapment: a historical perspective / E.E. Larson, S.L. Barrett, B. Battiston [et al.] // *J Am Podiatr Med Assoc*. – 2005. – Vol. 95, № 3. – P. 298-306.
28. Akermark, C. A prospective 2-year follow-up study of plantar incisions in the treatment of primary intermetatarsal neuromas (Morton's neuroma) / C. Akermark, T. Saartok, Z. Zuber // *Foot Ankle Surg*. – 2008. – Vol. 14, № 2. – P. 67-73.
29. Amis, J. A. An anatomic basis for recurrence after Morton's neuroma excision / J. A. Amis, S. W. Siverhus, B. H. Liwnicz // *Foot Ankle*. – 1992. – Vol. 13, № 3. – P. 153-156.
30. Arshad, Z. The Management of Multiple Morton's Neuromas in the Same Foot: A Systematic Review / Z. Arshad, A. Alshahwani, M. Bhatia // *J Foot Ankle Surg*. – 2022. – Vol. 61, № 1. – P. 163-169.
31. Betts, L. O. Morton's metatarsalgia: neuritis of the fourth digital nerve / L. O. Betts // *Med J Aust*. – 1940. – Vol. 1. – P. 514.
32. Brooks, D. Three cycles of radiofrequency ablation are more efficacious than two in the management of Morton's neuroma / D. Brooks, A. Parr, W. Bryceson // *Foot Ankle Spec*. – 2018. – Vol. 11, № 2. – P. 107-111.
33. Classification of forefoot pain based on plantar pressure measurements / N.L.W. Keijsers, N.M. Stolwijk, J.W.K. Louwerens [et al.] // *Clinical biomechanics*. – 2013. – Vol. 28, № 3. – P. 350–356.
34. Comparative Analysis of Dorsal Nerve Relocation versus Dorsal Neurectomy in the Surgical Management of Morton's Neuroma / M. Koti, H. Sharma, M. Parikh [et al.] // *J Foot Ankle Surg*. – 2020. – Vol. 59, № 6. – P. 1148-1155.
35. Comparisons of Lesion Volumes and Shapes Produced by a Radiofrequency System with a Cooled, a Protruding, or a Monopolar Probe / D. L. Cedeno, A. Vallejo, C. A. Kelley [et al.] // *Pain Physician*. – 2017. – Vol. 20, № 6. – P. 915-922.

36. Dang, D. Y. Mallet toes, hammertoes, neuromas, and metatarsophalangeal joint instability: 40 years of development in forefoot surgery / D. Y. Dang, M. J. Coughlin // *Indian J Orthop.* – 2020. – Vol. 54, № 1. – P. 3-13.
37. Dellon, A. L. Neurolysis and neurectomy in the peripheral nervous system / A. L. Dellon // In: Burchiel K.J., ed. *Surgical management of pain.* – New York: Thieme, 2002. – P. 647-653.
38. Dellon, A. L. Treatment of Morton's neuroma as a nerve compression. The role for neurolysis / A. L. Dellon // *J Am Podiatr Med Assoc.* – 1992. – Vol. 82, № 8. – P. 399-402.
39. Digital nerves of the foot: anatomic variations and implications regarding the pathogenesis of interdigital neuroma / K.A. Levitsky, B.A. Alman, D.S. Jevsevar, J. Morehead // *Foot Ankle.* – 1993. – Vol. 14, № 4. – P. 208-214.
40. Dorsal suspension for Morton's neuroma: A comparison with neurectomy / J.H. Song, C. Kang, D.S. Hwang [et al.] // *Foot Ankle Surg.* – 2019. – Vol. 25, № 6. – P. 748-754.
41. Durlacher, L. A treatise on corns, bunions, the diseases of nails, and the general management of feet / L. Durlacher. – London: Simpkin, Marshall and Co., 1845. – 196 p.
42. Effect of surgical approach on the treatment of Morton's neuroma: a systematic review and meta-analysis / J. Zhang, J. Li, W. Cai [et al.] // *J Foot Ankle Res.* – 2023. – Vol. 16, № 1. – P. 57.
43. Endoscopic Decompression of Intermetatarsal Nerve (EDIN) for the treatment of Morton's entrapment—multicenter retrospective review / S. L. Barrett, E. Rabat, M. Buitrago [et al.] // *Open J Orthop.* – 2012. – Vol. 2. – P. 19-24.
44. Excision of Morton's Neuroma Using a Longitudinal Plantar Approach: A Midterm Follow-up Study / H.P. Kundert, C. Plaass, C. Stukenborg-Colsman, H. Waizy // *Foot Ankle Spec.* – 2016. – Vol. 9, № 1. – P. 37-42.
45. Faraj, A. A. The outcome after using two different approaches for excision of Morton's neuroma / A. A. Faraj, A. Hosur // *Chin Med J (Engl).* – 2010. – Vol. 123, № 16. – P. 2195-2198.

46. Gauthier, G. Thomas Morton's disease: a nerve entrapment syndrome. A new surgical technique / G. Gauthier // *Clin Orthop.* – 1979. – Vol. 142. – P. 90-92.
47. Giakoumis, M. Histologic evaluation of intermetatarsal Morton's neuroma / M. Giakoumis, J. D. Ryan, J. Jani // *J Am Podiatr Med Assoc.* – 2013. – Vol. 103, № 3. – P. 218-222.
48. Gougoulias, N. Morton's interdigital neuroma: instructional review / N. Gougoulias, V. Lampridis, A. Sakellariou // *EFORT Open Rev.* – 2019. – Vol. 4, № 1. – P. 14–24.
49. Graham, C. E. Morton's neuroma: a microscopic evaluation / C. E. Graham, D. M. Graham // *Foot Ankle.* – 1984. – Vol. 5, № 3. – P. 150-3.
50. Guiloff, R. J. Morton's metatarsalgia. Clinical, electrophysical and histological observations / R. J. Guiloff, J. W. Scadding, L. Klenerman // *J Bone Joint Surg Am.* – 1984. – Vol. 66-B, № 4. – P. 586–591.
51. Guo, S. Ultrasound-guided continuous radiofrequency ablation of painful residual limb neuroma in individuals with limb amputation-a retrospective case series / S. Guo, R. Mansour, D. Henderson Slater // *Can Prosthet Orthot J.* – 2019. – Vol. 2, № 1. – P. 33061.
52. Habashy, A. Neurectomy Outcomes in Patients With Morton Neuroma: Comparison of Plantar vs Dorsal Approaches / A. Habashy, G. Sumarriva, R. J. Treuting // *Ochsner J.* – 2016. – Vol. 16, № 4. – P. 471-474.
53. Hassouna, H. Morton's metatarsalgia: pathogenesis, aetiology and current management / H. Hassouna, D. Singh // *Acta Orthop Belg.* – 2005. – Vol. 71, № 6. – P. 646–655.
54. Hassouna, H.Z. Morton's neuroma: aetiology, pathogenesis and management / H.Z. Hassouna. – United Kingdom: LAP LAMBERT Academic Publishing, 2018.
55. Hauser, E.D. Interdigital neuroma of the foot / E.D. Hauser // *Surg Gynecol Obstet.* – 1971. – Vol. 133. – P. 265.
56. Hoadley, A.E. Six cases of metatarsalgia / A.E. Hoadley // *Chicago Med Rec.* – 1893. – Vol. 5. – P. 32.

57. Interdigital neuroma: clinical examination and histopathologic results in 63 cases treated with excision / S. Giannini, P. Bacchini, F. Ceccarelli, F. Vannini // *Foot Ankle Int.* – 2004. – Vol. 25, № 2. – P. 79-84.
58. Interdigital neuroma: intermuscular neuroma transposition compared with resection / R. C. Colgrove, E. Y. Huang, A. H. Barth, M. A. Greene // *Foot Ankle Int.* – 2000. – Vol. 21, № 3. – P. 206-211.
59. Jones, J.R. A study of the communicating branch between the medial and lateral plantar nerves / J.R. Jones, L. Klenerman // *Foot Ankle.* – 1984. – Vol. 4, № 6. – P. 313–315.
60. Kasperek, M. Surgical treatment of Morton's neuroma: clinical results after open excision / M. Kasperek, W. Schneider // *Int Orthop.* – 2013. – Vol. 37, № 9. – P. 1857–1861.
61. Latinovic, R. Incidence of common compressive neuropathies in primary care / R. Latinovic, M.C. Gulliford, R.A.C. Hughes // *J Neurol Neurosurg Psychiatry.* – 2006. – Vol. 77, № 2. – P. 263–265.
62. Lee, J. Percutaneous chemical nerve block with ultrasound-guided intraneural injection / J. Lee, Y.S. Lee // *Eur Radiol.* – 2008. – Vol. 18, № 7. – P. 1506-1512.
63. Letzelter, J. An Overview of Skin Antiseptics Used in Orthopaedic Surgery Procedures / J. Letzelter, J. Bradford Hill, J. Hacquebord // *Journal of the American Academy of Orthopaedic Surgeons.* – 2019. – Vol. 27, № 16. – P. 599–606.
64. Lipner, S.R. Onychomycosis. Treatment and prevention of recurrence / S.R. Lipner, R.K. Scher // *Journal of the American Academy of Dermatology.* – 2019. – Vol. 80, № 4. – P. 853–867.
65. Long-term evaluation of interdigital neuroma treated by surgical excision / J.W. Womack, D.R. Richardson, G.A. Murphy [et al.] // *Foot Ankle Int.* – 2008. – Vol. 29, № 6. – P. 574-577.
66. Lorenzon, P. Infiltrative Therapy of Morton's Neuroma: a systematic review of different treatment options / P. Lorenzon, C. Rettore, A. Scalvi // *Acta Biomed.* – 2022. – Vol. 92, № S3. – P. e2021556.

67. Mak, M.S. Morton's neuroma: review of anatomy, pathomechanism, and imaging / M.S. Mak, R. Chowdhury, R. Johnson // *Clin Radiol.* – 2021. – Vol. 76, № 3. – P. 235.
68. Mann, R.A. Interdigital neuroma – a critical clinical analysis / R.A. Mann, J.D. Reynolds // *Foot Ankle.* – 1983. – Vol. 3, № 4. – P. 238-243.
69. Meachim, G. Histological findings in Morton's Metatarsalgia / G. Meachim, M.J. Abberton // *J Pathology.* – 1970. – Vol. 103. – P. 209-217.
70. Miller, S.J. Entrapment neuropathies / S.J. Miller // In: Hetherington V., ed. *Hallux Valgus and Forefoot Surgery.* – London: Churchill Livingstone, 1994. – P. 401-428.
71. Minimally Invasive Intermetatarsal Nerve Decompression for Morton's Neuroma: A Review of 27 Cases / A. F. Archuleta, J. Darbinian, T. West [et al.] // *J Foot Ankle Surg.* – 2020. – Vol. 59, № 6. – P. 1186-1191.
72. Morscher, E. Morton's intermetatarsal neuroma: morphology and histological substrate / E. Morscher, J. Ulrich, W. Dick // *Foot Ankle Int.* – 2000. – Vol. 21, № 7. – P. 558–562.
73. Morton, T.G. A peculiar and painful affection of the fourth metatarsophalangeal articulation / T.G. Morton // *Am J Med Sci.* – 1876. – Vol. 71. – P. 37–45.
74. Morton's interdigital neuroma of the foot / F. Di Caprio, R. Meringolo, M. Shehab Eddine, L. Ponziani // *Foot and Ankle Surgery.* – 2018. – Vol. 24, № 2. – P. 92–98.
75. Morton's Neuroma / S. Giannini, M. Cadossi, D. Luciani, F. Vannini // In: Bentley G., ed. *European Surgical Orthopaedics and Traumatology.* – Berlin, Springer, 2014. – P. 3537–3546.
76. Morton's neuroma: an immunohistochemical study / U.E. Pazzaglia, S. Moalli, M. Leutner, R. Gera // *The Foot.* – 1996. – Vol. 6, № 2. – P. 63-65.
77. Mulder, J.D. The causative mechanism in Morton's metatarsalgia / J.D. Mulder // *J Bone Joint Surg.* – 1951. – Vol. 33-B. – P. 94-95.

78. Multiple interdigital neuromas: a retrospective study of 279 feet with 462 neuromas / J. Valero, J. Gallart, D. González [et al.] // *J Foot Ankle Surg.* – 2015. – Vol. 54, № 3. – P. 320-322.
79. Muramatsu, K. Microsurgical Neurectomy for Morton's Neuroma / K. Muramatsu, Y. Tani, T. Seto [et al.] // *J Hand Microsurg.* – 2020. – Vol. 14, № 3. – P. 200-204.
80. McElvenny, R.T. The etiology and surgical treatment of intractable pain about the fourth metatarsophalangeal joint (Morton's toe) / R.T. McElvenny // *J Bone Joint Surg.* – 1943. – Vol. 25. – P. 675.
81. Naraghi, R. Plantar Pressure Measurements and Geometric Analysis of Patients With and Without Morton's Neuroma / R. Naraghi, L. Slack-Smith, A. Bryant // *Foot Ankle Int.* – 2018. – Vol. 39, № 7. – P. 829-835.
82. Nashi, M. Surgery of Morton's neuroma: dorsal or plantar approach? / M. Nashi, A.K. Venkatachalam, B.N. Muddu // *J R Coll Surg Edinb.* – 1997. – Vol. 42. – P. 36-37.
83. Nissen, K.I. Plantar digital neuritis; Morton's metatarsalgia / K.I. Nissen // *J Bone Joint Surg Br.* – 1948. – Vol. 30B, № 1. – P. 84-94.
84. Non-surgical treatments for Morton's neuroma: A systematic review / L. Thomson, R.S. Aujla, P. Divall, M. Bhatia // *Foot Ankle Surg.* – 2020. – Vol. 26, № 7. – P. 736-743.
85. Novel ultrasound anatomical measurement of the deep transverse metatarsal ligament: an intra-rater reliability and inter-rater concordance study / M. Del Mar Ruiz-Herrera, F. Marcos-Tejedor, A. Aldana-Caballero [et al.] // *J Clin Med.* – 2022. – Vol. 11, № 9. – P. 2553.
86. Operative treatment options for Morton's neuroma other than neurectomy – a systematic review / J. Y. Choi, W. H. Hong, M. J. Kim [et al.] // *Foot Ankle Surg.* – 2022. – Vol. 28, № 4. – P. 450-459.
87. Outcomes following excision of Morton's interdigital neuroma: a prospective study / V. Bucknall, D. Rutherford, D. MacDonald [et al.] // *Bone Joint J.* – 2016. – Vol. 98-B, № 10. – P. 1376-1381.

88. Peripheral mechanisms of neuropathic pain-the role of neuronal and non-neuronal interactions and their implications for topical treatment of neuropathic pain / M. Kocot-Kępska, R. Zajączkowska, J. Mika [et al.] // *Pharmaceuticals (Basel)*. – 2021. – Vol. 14, № 2. – P. 77.
89. Plantar and dorsal approaches for excision of Morton's neuroma: a comparison study / W. Xu, N. Zhang, Z. Li [et al.] // *BMC Musculoskelet Disord*. – 2022. – Vol. 23, № 1. – P. 898.
90. Plantar Approach for a Morton Neuroma. Surgical technique / C. Nery, F. Raduan, A. Del Buono [et al.] // *JBJS Essent Surg Tech*. – 2012. – Vol. 2, № 3. – P. 14.
91. Prediction of Clinical Prognosis according to Intermetatarsal Distance and Neuroma Size on Ultrasonography in Morton Neuroma: A Prospective Observational Study / Y.H. Park, T.J. Kim, G.W. Choi, H.J. Kim // *J Ultrasound Med*. – 2019. – Vol. 38, № 4. – P. 1009-1014.
92. Prospective Randomized Controlled Trial of Plantar Versus Dorsal Incisions for Operative Treatment of Primary Morton's Neuroma / C. Akermark, H. Crone, A. Skoog [et al.] // *Foot & Ankle International*. – 2013. – Vol. 34, № 9. – P. 1198–1204.
93. Provenzano, D.A. Hypertonic sodium chloride preinjectate increases in vivo radiofrequency ablation size: histological and magnetic resonance imaging findings / D.A. Provenzano, E.R. Cosman Jr, J.T. Wilsey // *Reg Anesth Pain Med*. – 2018. – Vol. 43, № 7. – P. 776-788.
94. Radiofrequency ablation for the treatment of painful neuroma / J. C. Connors, A. M. Boike, N. Rao, J. D. Kingsley // *J Foot Ankle Surg*. – 2020. – Vol. 59, № 3. – P. 457-461.
95. Ratanshi, I. Excision With Interpositional Nerve Grafting: An Alternative Technique for the Treatment of Morton Neuroma / I. Ratanshi, T.E. Hayakawa, J.L. Giuffre // *Ann Plast Surg*. – 2016. – Vol. 76, № 4. – P. 428-433.

96. Regenerative surgery of the complications with Morton's neuroma surgery: use of platelet rich plasma and hyaluronic acid / B. De Angelis, L. Lucarini, F. Orlandi [et al.] // *Int Wound J.* – 2013. – Vol. 10, № 4. – P. 372-376.
97. Richardson, D.R. The recurrent Morton neuroma: what now? / D.R. Richardson, E.M. Dean // *Foot Ankle Clin.* – 2014. – Vol. 19, № 3. – P. 437-449.
98. Ringertz, N. Morton's Disease: A Clinical and Patho-anatomical Study / N. Ringertz, M. Unander-Scharin // *Acta Orthopaedica Scandinavica.* – Vol. 19, № 3. – P. 327-348.
99. Role of imaging methods in diagnosis and treatment of Morton's neuroma / F.R. Santiago, P.T. Muñoz, P. Pryest [et al.] // *World J Radiol.* – 2018. – Vol. 10, № 9. – P. 91-99.
100. Role of MRI in detection of Morton's neuroma / L. Claassen, K. Bock, M. Ettinger [et al.] // *Foot Ankle Int.* – 2014. – Vol. 35, № 10. – P. 1002-1005.
101. Ronconi, P. Radiofrequency thermo-ablation of Morton's neuroma: a valid minimally invasive treatment procedure in patients resistant to conservative treatment / P. Ronconi, R. Arcioni, P.M. Baleanu // *Open Journal of Orthopedics.* – 2013. – Vol. 3. – P. 325-330.
102. Samii, M. Centrocentral anastomosis of peripheral nerves: a neurosurgical treatment of amputation neuromas / M. Samii // In: Hetherington V., ed. *Phantom and stump pain.* – New York: Springer, 1981. – P. 123-125.
103. Samojla, B.G. Normal anatomy of the forefoot / B.G. Samojla // In: Hetherington V., ed. *Hallux Valgus and Forefoot Surgery.* – London: Churchill Livingstone, 1994. – P. 7-37.
104. Sandel, R.K. Morton's neuroma of the second toe / R.K. Sandel // *J Am Podiatry Assoc.* – 1958. – Vol. 48, № 3. – P. 116-117.
105. *Staphylococcus lugdunensis*: Review of Epidemiology, Complications, and Treatment / S. Parthasarathy, S. Shah, A. Raja Sager [et al.] // *Cureus.* – 2020. – Vol. 12, № 6. – P. 8801.
106. Study of the Anatomical Association between Morton's Neuroma and the Space Inferior to the Deep Transverse Metatarsal Ligament Using Ultrasound / M. Del

Mar Ruiz-Herrera, J. J. Criado-Álvarez, M. Suarez-Ortiz [et al.] // *Diagnostics* (Basel). – 2022. – Vol. 12, № 6. – P. 1367.

107. Systematic Review and Meta-Analysis of Radiofrequency Ablation for Morton's Neuroma: Outcomes and Predictors of Success / R. Llombart, G. Mariscal, M. Benlloch [et al.] // *Am J Phys Med Rehabil.* – 2025. – Vol. 104, N 5. – P. 465-472.

108. The accuracy of ultrasonography and magnetic resonance imaging for the diagnosis of Morton's neuroma: a systematic review / Z. Xu, X. Duan, X. Yu [et al.] // *Clin Radiol.* – 2015. – Vol. 70. – P. 351-358.

109. The foot microbiome / K. Adamczyk, A. Garnarczyk, P. Antończak [et al.] // *Journal of Cosmetic Dermatology.* – 2020. – Vol. 19. – P. 1039–1043.

110. The local molecular signature of human peripheral neuropathic pain / O.P. Sandy-Hindmarch, P.S. Chang, P.S. Scheuren [et al.] // *Pain.* – 2025. – Vol. 166, N 5. – P. 1143-1156.

111. The role of MRI and ultrasound imaging in Morton's neuroma and the effect of size of lesion on symptoms / R.J. Sharp, C.M. Wade, M.S. Hennessy, T.S. Saxby // *J Bone Joint Surg Br.* – 2003. – Vol. 85, № 7. – P. 999-1005.

112. Thomson, C.E. Interventions for the treatment of Morton's neuroma / C.E. Thomson, J.N. Gibson, D. Martin // *Cochrane Database Syst Rev.* – 2004. – Vol. 2004, № 3. – P. CD003118.

113. Tower, D.E. Evidence-based podiatry: a clinical guide to diagnosis and management / D.E. Tower. – Springer, Switzerland, 2020. – P. 279.

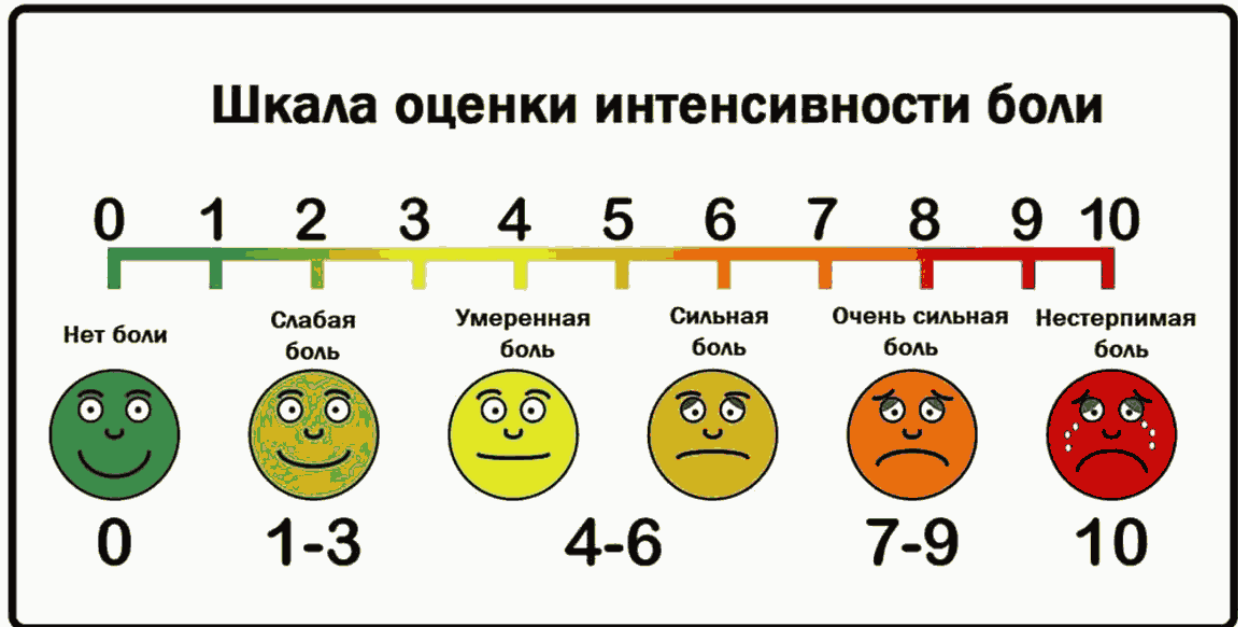114. Treating Morton's neuroma by injection, neurolysis, or neurectomy: a systematic review and meta-analysis of pain and satisfaction outcomes / V.M. Lu, R.C. Puffer, M.C. Everson [et al.] // *Acta Neurochir (Wien).* – 2021. – Vol. 163, № 2. – P. 531-543.

115. Treatment of Morton's neuroma with minimally invasive distal metatarsal metaphyseal osteotomy (DMMO) and percutaneous release of the deep transverse metatarsal ligament (DTML): a case series with minimum two-year follow-up / G. Sato, G.F. Ferreira, D. Sevilla [et al.] // *Int Orthop.* – 2022. – Vol. 46, № 12. – P. 2829-2835.

116. Treatments for Morton's neuroma / B.G. Matthews, C.E. Thomson, M.P. Harding [et al.] // *Cochrane Database Syst Rev.* – 2024. – Vol. 2, № 2. – CD014687.
117. Ultrasound-guided radiofrequency ablation for treatment of Morton's neuroma: initial experience / R. Shah, M. Ahmad, D. Hanu-Cernat, S. Choudhary // *Clin Radiol.* – 2019. – Vol. 74, № 10. – P. 815.
118. Ultrasound-guided treatment of Morton's neuroma / M.E. Klontzas, E. Koltsakis, G.A. Kakkos, A.H. Karantanas // *J Ultrason.* – 2021. – Vol. 21, № 85. – P. 134-138.
119. Valisena, S. Treatment of Morton's neuroma: A systematic review / S. Valisena, G.J. Petri, A. Ferrero // *Foot Ankle Surg.* – 2018. – Vol. 24, № 4. – P. 271-281.
120. Vito, G.R. A modified technique for Morton's neuroma. Decompression with relocation / G.R. Vito, L.M. Talarico // *J Am Podiatr Med Assoc.* – 2003. – Vol. 93, № 3. – P. 190-194.
121. Wolfort, S.F. Treatment of recurrent neuroma of the interdigital nerve by implantation of the proximal nerve into muscle in the arch of the foot / S.F. Wolfort, A.L. Dellon // *J Foot Ankle Surg.* – 2001. – Vol. 40, № 6. – P. 404-410.
122. Yañez Arauz, J.M. Interdigital Commissural Approach for Morton's Neuroma / J.M. Yañez Arauz // *Foot & Ankle International.* – 2020. – Vol. 41, № 10. – P. 1226–1233.

ПРИЛОЖЕНИЕ А

Визуальная аналоговая шкала



ПРИЛОЖЕНИЕ Б

Опросник DN4

Соответствует ли боль, которую Вы испытываете, одному или нескольким из следующих определений?

1.	Ощущение жжения	Да	Нет
2.	Болезненное ощущение холода	Да	Нет
3.	Ощущение как от удара током	Да	Нет

Сопровождается ли боль одним или несколькими из следующих симптомов в области ее локализации?

4.	Пощипыванием, ощущением ползания мурашек	Да	Нет
5.	Покалыванием	Да	Нет
6.	Онемением	Да	Нет
7.	Зудом	Да	Нет

Локализована ли боль в той же области, где выявляется один или оба следующих симптома:

8.	Пониженная чувствительность к прикосновению	Да	Нет
9.	Пониженная чувствительность к покалыванию	Да	Нет

Можно ли вызвать или усилить боль в области ее локализации:

10.	Проведя в этой области кисточкой	Да	Нет
-----	----------------------------------	----	-----

Сумма баллов (количество ответов «Да»): _____

ПРИЛОЖЕНИЕ В

Болевой опросник Мак-Гилла

<p>Какими словами Вы можете описать свою боль?</p> <p><i>1раздел</i></p> <p>1.1. <input type="checkbox"/> пульсирующая</p> <p>1.2. <input type="checkbox"/> схватывающая</p> <p>1.3. <input type="checkbox"/> дергающая</p> <p>1.4. <input type="checkbox"/> стегающая</p> <p>1.5. <input type="checkbox"/> колотящая</p> <p>1.6. <input type="checkbox"/> долбящая</p> <p><i>2раздел</i></p> <p>2.1. <input type="checkbox"/> подобная электрическому разряду, удару тока, выстрелу</p> <p><i>3раздел</i></p> <p>3.1. <input type="checkbox"/> колющая</p> <p>3.2. <input type="checkbox"/> впивающаяся</p> <p>3.3. <input type="checkbox"/> буравящая</p> <p>3.4. <input type="checkbox"/> сверлящая</p> <p>3.5. <input type="checkbox"/> пробивающаяся</p> <p><i>4раздел</i></p> <p>4.1. <input type="checkbox"/> острая</p> <p>4.2. <input type="checkbox"/> режущая</p> <p>4.3. <input type="checkbox"/> полосующая</p> <p><i>5раздел</i></p> <p>5.1. <input type="checkbox"/> давящая</p> <p>5.2. <input type="checkbox"/> сжимающая</p> <p>5.3. <input type="checkbox"/> щемящая</p> <p>5.4. <input type="checkbox"/> стискивающая</p> <p>5.5. <input type="checkbox"/> раздавливающая</p> <p><i>6раздел</i></p> <p>6.1. <input type="checkbox"/> тянущая</p> <p>6.2. <input type="checkbox"/> выкручивающая</p> <p>6.3. <input type="checkbox"/> вырывающая</p> <p><i>7раздел</i></p> <p>7.1. <input type="checkbox"/> горячая</p> <p>7.2. <input type="checkbox"/> жгучая</p> <p>7.3. <input type="checkbox"/> ошпаривающая</p> <p>7.4. <input type="checkbox"/> палящая</p> <p><i>8раздел</i></p> <p>8.1. <input type="checkbox"/> зудящая</p> <p>8.2. <input type="checkbox"/> щиплющая</p> <p>8.3. <input type="checkbox"/> разъедающая</p> <p>8.4. <input type="checkbox"/> жалящая</p> <p><i>9раздел</i></p> <p>9.1. <input type="checkbox"/> тупая</p> <p>9.2. <input type="checkbox"/> ноющая</p> <p>9.3. <input type="checkbox"/> мозжащая</p> <p>9.4. <input type="checkbox"/> ломящая</p> <p>9.5. <input type="checkbox"/> раскалывающая</p>	<p><i>10раздел</i></p> <p>10.1. <input type="checkbox"/> распирающая</p> <p>10.2. <input type="checkbox"/> растягивающая</p> <p>10.3. <input type="checkbox"/> раздирающая</p> <p>10.4. <input type="checkbox"/> разрывающая</p> <p><i>11раздел</i></p> <p>11.1. <input type="checkbox"/> разлитая</p> <p>11.2. <input type="checkbox"/> распространяющаяся</p> <p>11.3. <input type="checkbox"/> проникающая</p> <p>11.4. <input type="checkbox"/> пронизывающая</p> <p><i>12раздел</i></p> <p>12.1. <input type="checkbox"/> царапающая</p> <p>12.2. <input type="checkbox"/> саднящая</p> <p>12.3. <input type="checkbox"/> дерущая</p> <p>12.4. <input type="checkbox"/> пилящая</p> <p>12.5. <input type="checkbox"/> грызущая</p> <p><i>13раздел</i></p> <p>13.1. <input type="checkbox"/> немая</p> <p>13.2. <input type="checkbox"/> сводящая</p> <p>13.3. <input type="checkbox"/> леденящая</p> <p>Какие чувства вызывает боль, какое воздействие оказывает на психику?</p> <p><i>14раздел</i></p> <p>14.1. <input type="checkbox"/> утомляет</p> <p>14.2. <input type="checkbox"/> изматывает</p> <p><i>15раздел</i></p> <p>15.1. <input type="checkbox"/> чувство тошноты, удушья</p> <p><i>16раздел</i></p> <p>16.1. <input type="checkbox"/> чувство тревоги, страха, ужаса</p> <p><i>17раздел</i></p> <p>17.1. <input type="checkbox"/> угнетает</p> <p>17.2. <input type="checkbox"/> раздражает</p> <p>17.3. <input type="checkbox"/> злит</p> <p>17.4. <input type="checkbox"/> приводит в ярость</p> <p>17.5. <input type="checkbox"/> приводит в отчаяние</p> <p><i>18раздел</i></p> <p>18.1. <input type="checkbox"/> обессиливает</p> <p>18.2. <input type="checkbox"/> ослепляет</p> <p><i>19раздел</i></p> <p>19.1. <input type="checkbox"/> боль-помеха</p> <p>19.2. <input type="checkbox"/> боль-досада</p> <p>19.3. <input type="checkbox"/> боль-страдание</p> <p>19.4. <input type="checkbox"/> боль-мучение</p> <p>19.5. <input type="checkbox"/> боль-пытка</p> <p>Как Вы оцениваете свою боль?</p> <p><i>20раздел</i></p> <p>20.1. <input type="checkbox"/> слабая</p> <p>20.2. <input type="checkbox"/> умеренная</p> <p>20.3. <input type="checkbox"/> сильная</p> <p>20.4. <input type="checkbox"/> сильнейшая</p> <p>20.5. <input type="checkbox"/> невыносимая</p>
--	--

ПРИЛОЖЕНИЕ Г

Патогенетическая обоснованность методов лечения невралгии Мортона

Методы лечения	Факторы патогенеза				
	Патологическая болевая активность	Микротравматизация	Фиброз + ишемия	Воспаление	Компрессия
Консервативные	–	+ –	–	+ –	–
Инъекционные неструктурные (ГКС + МА)	–	–	–	+	+ –
Инъекционные деструктивные (спирты)	+ –	–	--	–	–
Деструктивные вмешательства (РЧД)	+	–	+ --	–	+ –
Нейрэктомия	+	+	+	+	+
Декомпрессия (невролиз)	–	–	+ –	–	+ –
Декомпрессия + эндоневролиз	--	–	--	--	+ –
Декомпрессия + транспозиция	–	–	–	–	+ –
Нейрэктомия + реконструкция нервного ствола	--	+ –	--	--	+ –
Остеотомия	–	–	–	–	–

Примечания:

- 1) «+» – метод устраняет влияние патогенетического фактора;
- 2) «–» – метод не устраняет влияния патогенетического фактора;
- 3) «+ –» – метод частично устраняет влияние патогенетического фактора;
- 4) «– –» – метод усугубляет влияние патогенетического фактора;
- 5) «+» и «– –» – метод может устранить, но может и усугубить влияние патогенетического фактора.

ПРИЛОЖЕНИЕ Д

Сравнительная характеристика доступов для нейрэктомии невromы Мортонa

Параметры сравнения	Доступы			
	Дорсальный (тыльный)	Подошвенный продольный	Подошвенный поперечный	Межпальцевой (комиссуральный)
Особенности кожи и подкожно-жировой клетчатки, представляющие затруднения для реабилитации	–	+	+	+
Наличие кожных складок	–	+	+	+
Наличие кожной рефлексогенной зоны	–	+	+	–
Отношение к области весовой нагрузки на стопу	–	+	+	–
Вероятность формирования посттравматической невromы поверхностного кожного нерва	–	+	+	+
Возможность пересечения ГПМС	+	–	–	+ –
Возможность визуализации МПН	+	+	+	–
Возможность осуществления проксимальной нейротомии	+	+	+ –	–
Возможность ранней активизации	+	–	–	+
Удовлетворительное заживление раны в условиях нагрузки	+	–	–	+ –
Риск инфекционных осложнений	+	+++	+++	+++
Удовлетворительный косметический эффект	+	–	–	+ –

Примечания:

- 1) «+» – преимущественно характерный признак;
- 2) «–» – преимущественно нехарактерный признак;
- 3) «+ –» – относительно характерный признак;
- 4) «+++» – крайне характерный признак.

ПРИЛОЖЕНИЕ Е

Номенклатура невромы Мортонa. Сравнительная характеристика названий

Наименование	Параметры сравнения			
	Клинические проявления	Патогенез	Морфология	Эпоним
Gangliare rigonfiamento	–	–	+ –	–
Метатарзалгия Мортонa	+ –	–	–	+
Метатарзальная невралгия Мортонa	+	–	–	+
Невралгия Мортонa	+	–	–	+
Неврома Мортонa/Цивинини/Дюрлахера	–	–	+ –	+
Болезнь Мортонa	–	–	–	+
Нейропатия чрезмерного механического воздействия	+	+	–	–
Компрессия межпальцевого нерва	–	+	–	–
Фиброз подошвенного пальцевого нерва	–	–	+	–
Компрессионно-фиброзная нейропатия МПН/Мортонa	+	+	+	–/+

Примечания:

- 1) «+» – название отображает параметр;
- 2) «–» – название не отображает параметр;
- 3) «+ –» – название частично отображает параметр.