

На правах рукописи

Тлисова Марьяна Начировна

Осложнения хирургического лечения первичных злокачественных
краниофациальных опухолей: диагностика, лечение и профилактика

3.1.10. Нейрохирургия

3.1.6. Онкология, лучевая терапия

АВТОРЕФЕРАТ
диссертации на соискание
ученой степени кандидата медицинских наук

Москва – 2025

Работа выполнена в Федеральном государственном автономном учреждении «Национальный медицинский исследовательский центр нейрохирургии имени академика Н.Н. Бурденко» Министерства здравоохранения Российской Федерации

Научные руководители:

доктор медицинских наук, профессор

Черекаев Василий Алексеевич

академик РАН, доктор медицинских наук,
профессор

Решетов Игорь Владимирович

Официальные оппоненты:

Каландари Алик Амиранович

доктор медицинских наук,

ООО «Ихтис» (г. Москва), главный врач клиники

Поляков Андрей Павлович

доктор медицинских наук,

профессор ФГБУ «НМИЦ радиологии» Минздрава России, отдел опухолей головы, шеи и микрохирургии МНИОИ им. П.А. Герцена, заведующий отделом

Ведущая организация: Федеральное государственное бюджетное учреждение «Национальный медицинский исследовательский центр онкологии имени Н.Н. Блохина» Министерства здравоохранения Российской Федерации

Защита состоится «___» _____ 2025 г. в 13.00 час на заседании диссертационного совета 21.1.031.01, созданного на базе ФГАУ «НМИЦ нейрохирургии им. ак. Н.Н. Бурденко» Минздрава России, по адресу: 125047, Москва, 4-я Тверская-Ямская, д.16.

С диссертацией можно ознакомиться в научной библиотеке ФГАУ «НМИЦ нейрохирургии им. ак. Н.Н. Бурденко» Минздрава России и на сайте Центра <http://www.nsi.ru>

Автореферат разослан «___» _____ 2025 г.

Ученый секретарь

диссертационного совета 21.1.031.01

доктор медицинских наук

Яковлев Сергей Борисович

ОБЩАЯ ХАРАКТЕРИСТИКА РАБОТЫ

Актуальность темы исследования

На сегодняшний день краниофациальная хирургия является одним из динамично развивающихся разделов нейрохирургии, который сформировался на стыке онкологии, офтальмологии, оториноларингологии и пластической хирургии, основоположником которой считается ученик Н. Cushing по имени Н. Cairns, который в 40 - е годы совместно с офтальмологами и пластическими хирургами разработал методику пластики дефектов основания черепа. В России данное направление начало развиваться с 50 - х гг. XX века (Bridger G.P., 1989).

Термин краниофациальные злокачественные опухоли (Craniofacial malignancies tumor) используется как в отечественной, так и зарубежной медицинской литературе (Frierson H.F., 1986).

Краниофациальная хирургия подразумевает большой арсенал диагностических и лечебных возможностей. В качестве основных принципов выступают стремление к максимальной радикальности удаления опухолей с минимизацией послеоперационного функционального дефицита.

Одним из основных путей профилактики послеоперационных осложнений и повышения радикальности удаления краниофациальных опухолей является планирование тактики хирургического лечения на основании их особенностей, таких как ангиоархитектоника данных новообразований в зависимости от гистологической структуры, локализации, распространенности и направления роста.

Несмотря на то, что в литературе работы по данной проблематике уже представлены, исследований, посвященных планированию хирургического лечения первичных злокачественных краниофациальных опухолей и анализу интра- и послеоперационных осложнений в научной литературе пока, отсутствуют, поэтому изучение данного вопроса с определением оптимальных хирургических подходов и их этапности приобретает особую актуальность.

В настоящее время не представлен четкий алгоритм диагностики и

планирования хирургического лечения пациентов с первичными злокачественными краниофациальными опухолями, который позволит исключить или минимизировать интра - и послеоперационные осложнения. Отсутствие в русскоязычной литературе публикаций с достаточным количеством клинических случаев обуславливает необходимость проведения данного исследования.

Степень разработанности темы

В настоящее время не представлен четкий алгоритм диагностики и планирования хирургического лечения пациентов с первичными злокачественными краниофациальными опухолями, который позволит исключить или минимизировать интра - и послеоперационные осложнения. Отсутствие в русскоязычной литературе публикаций с достаточным количеством клинических случаев обуславливает необходимость проведения данного исследования.

Цель исследования

Совершенствование методов хирургического лечения пациентов с первичными злокачественными краниофациальными опухолями с целью снижения частоты осложнений и выработки мероприятий по их профилактике.

Задачи исследования

1. Определить структуру и частоту ранних (в течение 30 дней послеоперационного периода) и отсроченных (свыше 30 дней послеоперационного периода) осложнений хирургического лечения пациентов с первичными злокачественными краниофациальными опухолями при использовании различных хирургических доступов.

2. Выявить предикторы возникновения осложнений хирургического лечения пациентов с первичными злокачественными краниофациальными опухолями.

3. Определить степень влияния стадии онкологического заболевания на развитие ранних и отсроченных осложнений хирургического лечения пациентов с первичными злокачественными краниофациальными опухолями.

4. Провести анализ результатов лечения ранних и отсроченных осложнений, на основе которого оптимизировать тактику ведения пациентов с первичными злокачественными краниофациальными опухолями.

5. Сформулировать принципы профилактики и минимизации ранних и отсроченных осложнений хирургического лечения пациентов с первичными злокачественными краниофациальными опухолями в виде индивидуального паспорта предикторов осложнений.

Научная новизна

Впервые сформулированы принципы профилактики и лечения интра- и послеоперационных осложнений у пациентов с первичными злокачественными краниофациальными опухолями в зависимости от клинико-топографических характеристик.

Впервые выявлены предикторы осложнений хирургического лечения пациентов с первичными злокачественными краниофациальными опухолями.

Разработан индивидуальный паспорт предикторов осложнений хирургического лечения пациентов с первичными злокачественными краниофациальными опухолями.

Теоретическая и практическая значимость

Определена структура и частота ранних и отсроченных осложнений хирургического лечения пациентов с первичными злокачественными краниофациальными опухолями.

Выявлены предикторы возникновения осложнений хирургического лечения пациентов с первичными злокачественными краниофациальными опухолями.

Определена степень влияния стадии онкологического заболевания на

развитие ранних и отсроченных осложнений хирургического лечения пациентов с первичными злокачественными краниофациальными опухолями.

Проведен анализ результатов лечения ранних и отсроченных осложнений, на основе которого оптимизировать тактику ведения пациентов с первичными злокачественными краниофациальными опухолями.

Сформулированы принципы профилактики и минимизации ранних и отсроченных осложнений хирургического лечения пациентов с первичными злокачественными краниофациальными опухолями.

Создан и внедрен в практику ФГАУ «НМИЦ нейрохирургии им. ак. Н.Н. Бурденко» Минздрава России паспорт предикторов осложнений хирургического лечения пациентов с первичными злокачественными краниофациальными опухолями.

Методология и методы исследования

Работа представляет ретроспективно - проспективное нерандомизированное когортное исследование данных 250 пациентов с первичными злокачественными краниофациальными опухолями, проходивших первичное и повторное лечение в НМИЦ нейрохирургии им. ак. Н.Н. Бурденко с 2010 по 2024 гг.

Проведен детальный анализ клинической картины, данных нейровизуализационных исследований и стадийности по классификации TNM. Особое внимание уделено деталям хирургического этапа лечения, методам закрытия послеоперационных дефектов, особенностям морфологической картины опухоли, состоянию пациентов после операции и катамнезу.

Результаты были внесены в специально созданную базу данных. Статистический анализ данных проведен с помощью языка статистического программирования и среды R (версия 3.6.1) в IDE RStudio (версия 1.3.1093). Распределение непрерывных и дискретных количественных переменных в выборке представлены как среднее арифметическое и стандартное отклонение ($M \pm SD$) для нормально распределенных случайных величин, медиана и квартили

(Me [Q1;Q3]) для величин, распределение которых отличается от нормального. Категориальные показатели представлены как абсолютное число и процентное соотношение (n (%)).

Соответствие выборки нормальному распределению определялось с помощью теста Шапиро-Уилка. Тестирование статистических гипотез о различии в распределении количественных переменных в независимых выборках проводили с помощью метода Манна-Уитни, для зависимых выборок использовался критерий Уилкоксона для парных сравнений. Различия в распределениях категориальных переменных в независимых выборках тестировали с помощью критерия Хи-квадрат и точного критерия Фишера, для зависимых выборок использовался критерий Мак-Немара. Задача определения факторов прогноза общей и безрецидивной выживаемости решалась с помощью анализа влияния исследуемых признаков на безрецидивный период (Wald test) с последующим построением кривой Каплана-Майера. Нулевую гипотезу в статистических тестах отклоняли при уровне значимости $p < 0,05$.

Положения, выносимые на защиту

1. В структуре осложнений наибольший вес имеют несостоятельность раны, ликворея и менингит, также встречаются абсцесс, интракраниальная гематома, отторжение лоскута и анемия.

2. Развитие осложнений возможно спрогнозировать на основании анализа и выявления предрасполагающих факторов. Наиболее прогностически значимыми факторами являются длительность хирургического лечения более 5 часов, факт пластики сложного дефекта структур основания черепа, локализации опухоли в средней черепной ямки и полости носа.

3. Своевременное выявление осложнений и адекватная их терапия позволяет предотвратить их усугубление и закончить хирургический этап лечения без значимого влияния на состояние пациента, что способствует возможности продолжения в рамках протокола онкологического лечения.

Достоверность и обоснованность научных положений

Теоретические положения основаны на известных фактах и согласуются с современными представлениями и опубликованными экспериментальными данными по теме диссертации. В работе приведены сравнения авторских данных с литературными данными, а также использованы современные методы сбора и статистической обработки исходной информации. Полученные выводы и рекомендации сделаны на основе результатов исследования и полностью соответствуют целям и задачам. Достоверность подтверждается также актом проверки первичного материала.

Внедрение результатов в практику

Результаты исследований используются в практической работе 6 нейрохирургического отделения (краниофациальная нейрохирургия) ФГАУ «НМИЦ нейрохирургии им. ак. Н.Н. Бурденко» Минздрава России.

Апробация работы

Основные положения и результаты диссертации были доложены на: X съезде нейрохирургов России (10-13 сентября 2024 г., Нижний Новгород); XVIII конгрессе Всемирной федерации нейрохирургических обществ WFNS 2023 (4-6 декабря, Кейптаун (ЮАР); заседании проблемной комиссии «Опухоли основания черепа» ФГАУ «НМИЦ нейрохирургии им. ак. Н.Н. Бурденко» Минздрава России 28.02.2025.

Личный вклад

Вклад автора заключается в непосредственном участии на всех этапах исследования: в определении целей и задач исследования, в анализе опубликованных ранее работ по теме диссертационного исследования; в лечении пациентов, в том числе участия в нейрохирургических операциях в качестве ассистента; в анализе и научном обосновании полученных результатов; в формулировании выводов и практических рекомендаций; в подготовке публикаций результатов диссертационного исследования.

Публикации

Всего по материалам диссертации опубликовано 7 печатных работ, в которых отражены основные результаты диссертационного исследования. Из них 4 – в научных рецензируемых изданиях, входящих в перечень ВАК Минобрнауки РФ, 3 – в виде тезисов в материалах съездов и конференций.

Структура и объем диссертации

Диссертация изложена на 169 страницах печатного текста, состоит из введения, 4 глав, заключения, выводов, практических рекомендаций, списка использованной литературы, 10 приложений. Работа содержит 4 таблицы, 43 рисунка. Библиографический указатель содержит 243 источников, 105 из них отечественных и 138 зарубежных.

СОДЕРЖАНИЕ РАБОТЫ

Материал и методы

Для составления материала исследования проведен анализ 300 историй болезни пациентов с первичными злокачественными краниофациальными опухолями, находившиеся на лечении в ФГАУ «НМИЦ нейрохирургии им. ак. Н.Н. Бурденко» Минздрава России за период с 2010-2024 гг.

Критерии включения в исследование: выявление по физикальным, нейровизуализационным и интраоперационным данным первичных злокачественных краниофациальных опухолей; гистологическая верификация диагноза; получение значимых ответов не менее чем на 80% вопросов из Формализованной истории болезни пациента с первичными злокачественными краниофациальными опухолями; взрослые пациенты (старше 18 лет).

Критерии исключения из исследования: пациенты детского возраста (младше 18 лет); недостаток информации (менее 80% значимых ответов в Формализованной истории болезни пациента с первичными злокачественными краниофациальными опухолями); сопутствующие заболевания в

декомпенсированной стадии; острый период неврологических заболеваний; множественные метастазы, раковая кахексия.

Таким образом, после применения критериев, описанных ранее, общее количество составило 250 пациентов, и их дальнейший анализ был проведен на основе результатов комплексного анамнестического, клинико-инструментального обследования и хирургического лечения. Дизайн исследования – ретроспективно-проспективное нерандомизированное когортное исследование.

Катамнестические данные фиксировались в созданную электронную базу на основе Windows Excel при осмотре пациентов, поступавших в Центр нейрохирургии за период выполнения работы (2010 - 2024 годы), по результатам поликлинического наблюдения, осмотрам радиологов и химиотерапевтов, посредством телефонных звонков.

Проводился анализ прогностической значимости следующих факторов: пола, возраста, предшествующего лечения, инвазии твердой мозговой оболочки, инвазии паренхимы мозга, поражения таких анатомических зон как скат, основная пазуха, кавернозный синус, внутренняя сонная артерия и др., послеоперационных осложнений (включая инфекционные), локализации опухоли, радикальности удаления, гистологических типов, лучевой терапии и химиотерапии.

Среди пациентов в исследуемой группе было 141 мужчин и 109 женщин в возрасте от 18 до 75 и старше (средний возраст $52.01 \pm 14,5$). Большинство в исследуемой группе составили представители мужского пола (Рисунок 1).

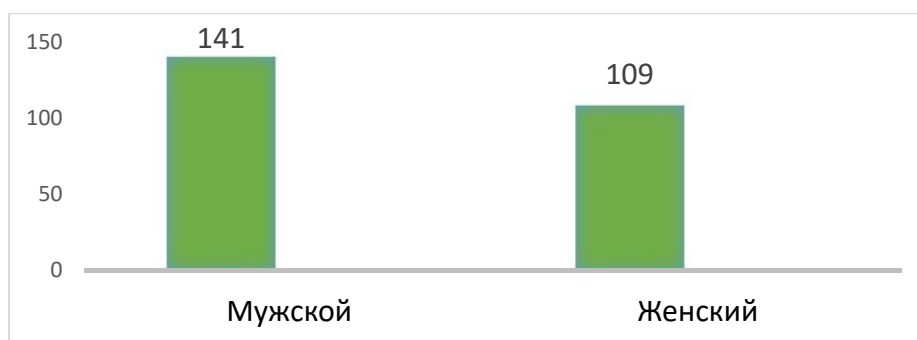


Рисунок 1 - Распределение пациентов по полу в исследуемой когорте

Наибольшая встречаемость отмечалась среди пациентов среднего работоспособного возраста (Рисунок 2).

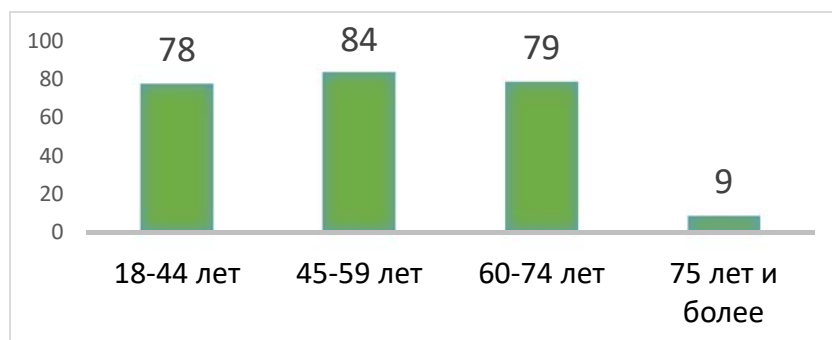


Рисунок 2 - Распределение пациентов по возрастным группам

В течение 3 месяцев с появления первых симптомов диагноз был определен и гистологически верифицирован у 50 (20,0%) пациентов, более 3 месяцев - у 200 (80,0%) (Рисунок 3).

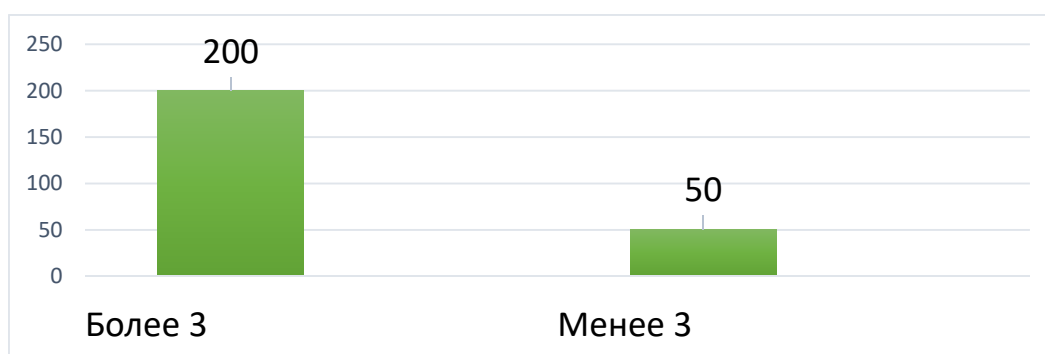


Рисунок 3 - Время с момента развития клиники до постановки диагноза

Гистологическая верификация онкологического процесса проводилась с использованием стандартных гистологических методик (окраски гематоксилин-эозином и по Ван Гизону), светооптической микроскопии в парафиновых блоках и гистопрепаратах, в условиях отделения патологоанатомии ФГАУ «НМИЦ нейрохирургии им. ак. Н.Н. Бурденко» Минздрава России. При необходимости применялось иммуногистохимическое исследование.

По гистологическому диагнозу статически достоверной разницы в распределении пациентов не выявлено ($p > 0,05$, точный критерий Фишера) (Таблица 1).

Таблица 1 - Распределение опухолей по гистологической структуре

Гистологические группы	Гистологические типы	Всего
I. Карциномы полости носа, параназальных синусов и основания черепа	плоскоклеточный рак	62
	низкодифференцированный рак	35
	аденокистозный рак	32
	аденокарцинома	22
	нейроэндокринная карцинома	8
	лимфоэпителиальная карцинома	7
	переходно-клеточный рак	1
	синоназальный рак	13
II. Нейроэндокринные опухоли	эстезионейробластома	15
III. Злокачественные опухоли мягких тканей	рабдомиосаркома	7
	MPNST (злокачественная опухоль оболочек периферического нерва)	6
	лейомиосаркома	5
	фибросаркома	4
	миксофибросаркома	1
	эпителиоидная саркома	2
	миксоидная липосаркома	1
	миоэпителиальная карцинома	3
IV. Опухоли гемопоэтического ряда	B-клеточная лимфома	5
	T-клеточная лимфома	1
	плазмоцитома	3
V. Синоназальные папилломы	инвертированная папиллома (с малигнизацией)	2
VI. Остеогенные и хондрогенные опухоли	остеосаркома	5
	хондросаркома	1
	хордома	2
VII. Назофарингиальные опухоли	назофарингеальная карцинома	1
VIII. Опухоли слюнных желез	мукоэпидермоидная карцинома	1
IX. Опухоли гипофиза	гипофизарная карцинома	1
X. Опухоли кожи	базалиома	1
	меланома	1
Всего		250

Все пациенты были разделены на 2 группы по топографическим характеристикам - по зонам преимущественного исходного роста опухолей при поражении определенных анатомических структур (Таблица 2). К группе со срединной локализацией (n=162) относились пациенты с опухолями, поражающими основание передней черепной ямки, глазницу, лобную и основную пазуху, решетчатую кость, полость носа и носоглотку. Опухоли группы латеральной локализации (n=88) исходно росли из верхнечелюстной пазухи, слюнной железы, распространяясь в подвисочную ямку, среднюю черепную ямку, верхнюю глазничную щель, при больших объемах - кавернозный синус.

Таблица 2 - Распределение пациентов на группы по топографическим характеристикам

Группы	Локализация	Количество пациентов
I-срединная	Полость носа, лобная пазуха, решетчатая кость, передняя черепная ямка, носоглотка, основная пазуха, скат, кавернозный синус	162
II-латеральная	Верхнечелюстная пазуха, крылонебная и подвисочная ямки, орбита, средняя черепная ямка	88

Подробное распределение пациентов по частоте поражения различных анатомических структур представлено на рисунке 4.

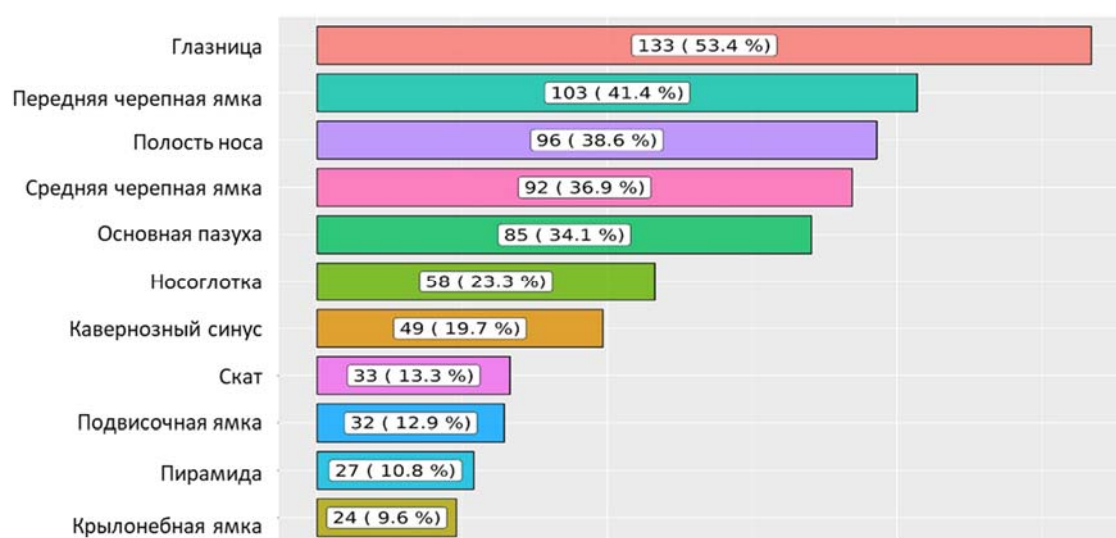


Рисунок 4 - Распределение пациентов по поражению анатомических структур

По классификации TNM опухоли стадию T4a имели 95 (38,0%) пациентов, T4b – 63 (25,2%) пациента. Распределение пациентов по классификации TNM опухоли представлен на рисунке 5.

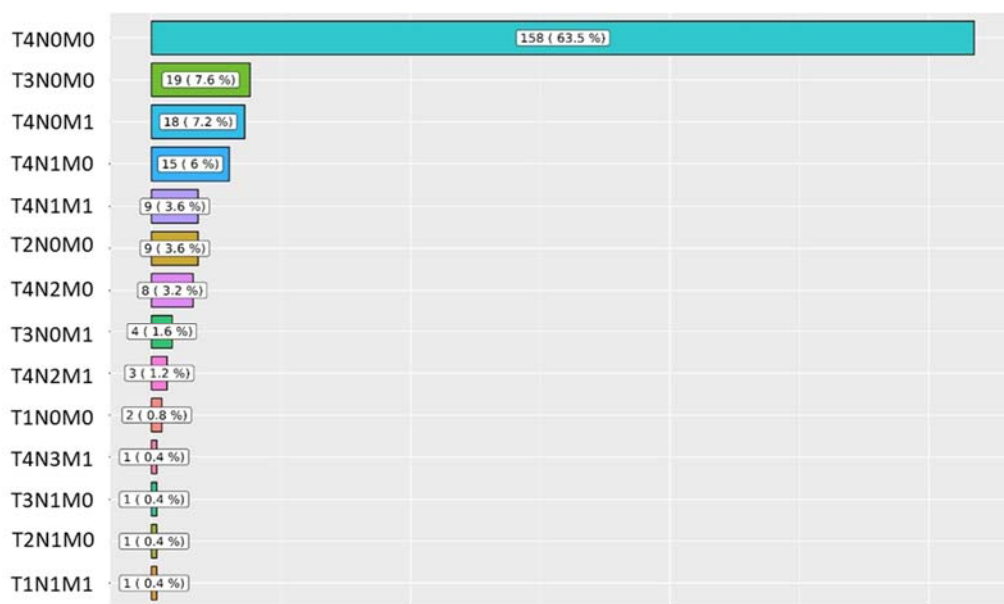

Рисунок 5 - Распределение опухолей по классификации TNM

Из 250 пациентов при проведении дополнительных методов диагностики, направленных на онкологический поиск, у 80 (32%) выявлены метастазы в различные органы и анатомические структуры. Чаще всего метастатическому поражению подвергались регионарные лимфатические узлы, у 56 (22,4%) диагностированы отдаленные метастазы, данных за наличие метастазов не выявлено у 170 (68 %) пациентов (Рисунок 6).

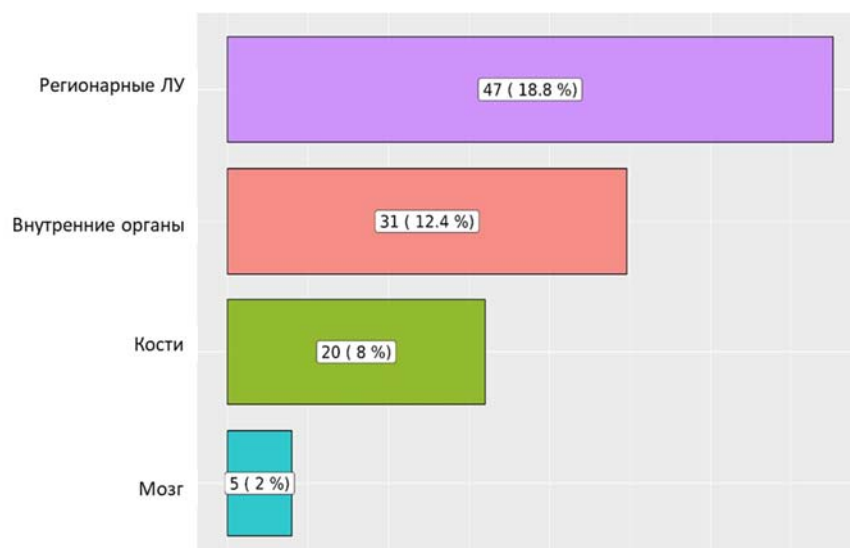


Рисунок 6 - Распределение пациентов по метастатическому поражению

Клиническая картина

Очаговая неврологическая симптоматика у пациентов была обусловлена направлением роста опухоли и соответственно поражением тех или иных черепных нервов. Оценивалась клиническая картина до оперативного вмешательства, в день окончания стационарного лечения и через 3 месяца. Проводилась оценка качества жизни пациентов по шкале Карновского, по которому общее состояние пациентов соответствовало удовлетворительному состоянию, средний балл составлял 73.

До оперативного вмешательства клинические проявления первичных злокачественных краниофациальных опухолей были представлены: болевым синдромом в 208 (83,2%) случаев; недостаточностью черепных нервов; экзофтальмом - в 104 (46,8%); носовыми кровотечениями - в 44 (17,6 %); признаками внутричерепной гипертензией на глазном дне в виде застойных дисков зрительных нервов - в 20 (8%) (Рисунок 7).

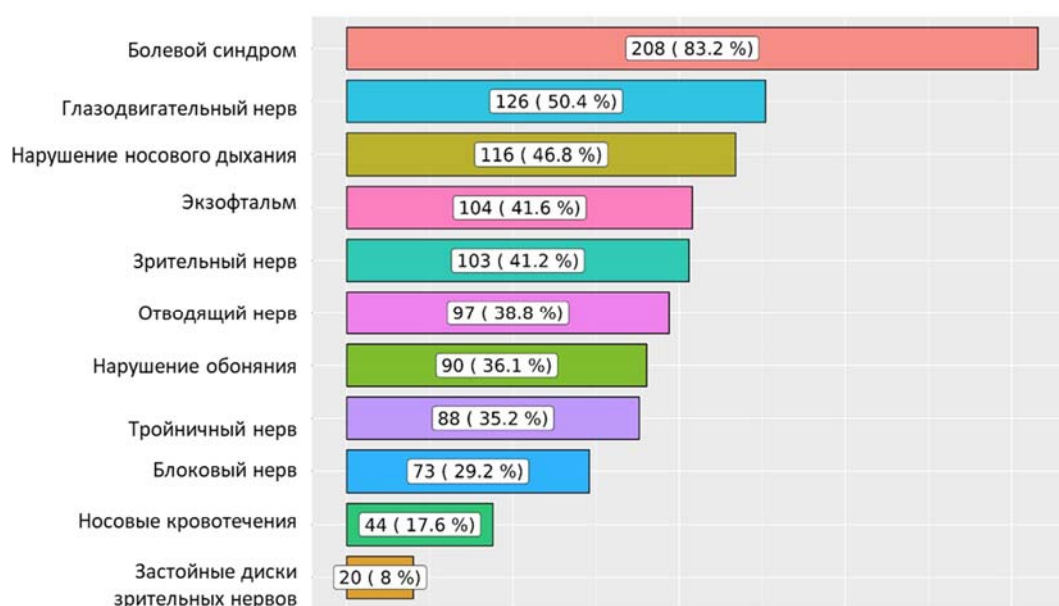


Рисунок 7 - Распределение пациентов по структуре клинических проявлений до хирургического лечения

На 7 сутки после проведенного хирургического лечения вновь оценивалась клиническая картина. Также наиболее частым клиническим симптомом, как и до оперативного вмешательства, у 214 (85,6%) пациентов был болевой синдром. Структура и частота клинических симптомов представлена на рисунке 8.

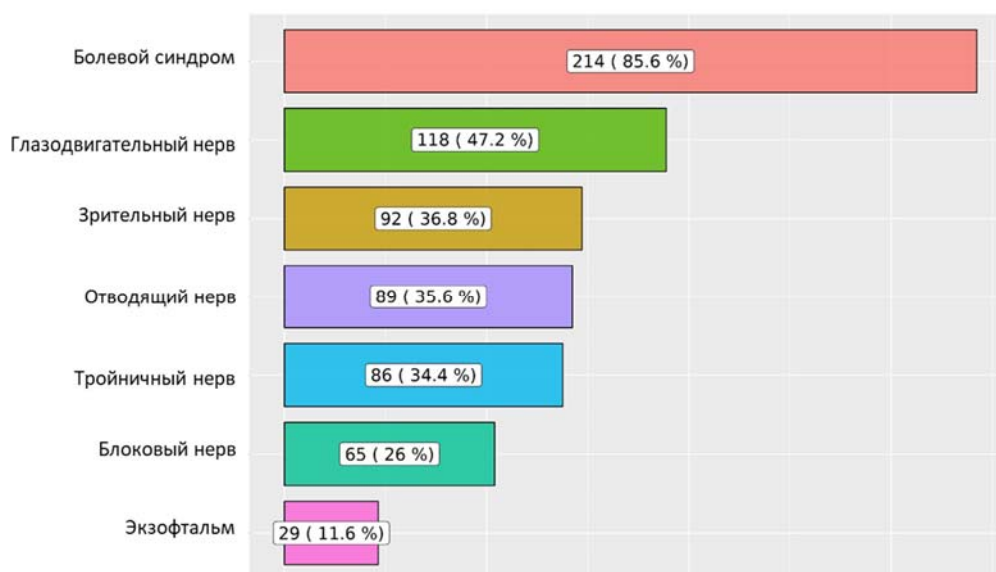


Рисунок 8 - Распределение пациентов по структуре клинических проявлений на 7 сутки после хирургического лечения

Оценка клинической картины через 3 месяца после оперативного вмешательства продемонстрировал перераспределение симптоматики по частоте возникновения. Таким образом, отмечалась тенденция к регрессу болевого синдрома – отмечался у 40 пациентов (16,1%), и наиболее частым симптомом явилась недостаточность различных черепных нервов, по сравнению с дооперационным периодом количество пациентов с экзофтальмом уменьшилась более чем в 3 раза - 30 (12%) пациентов. Сводные данные по частоте возникновения различных клинических проявлений представлены на рисунке 9.

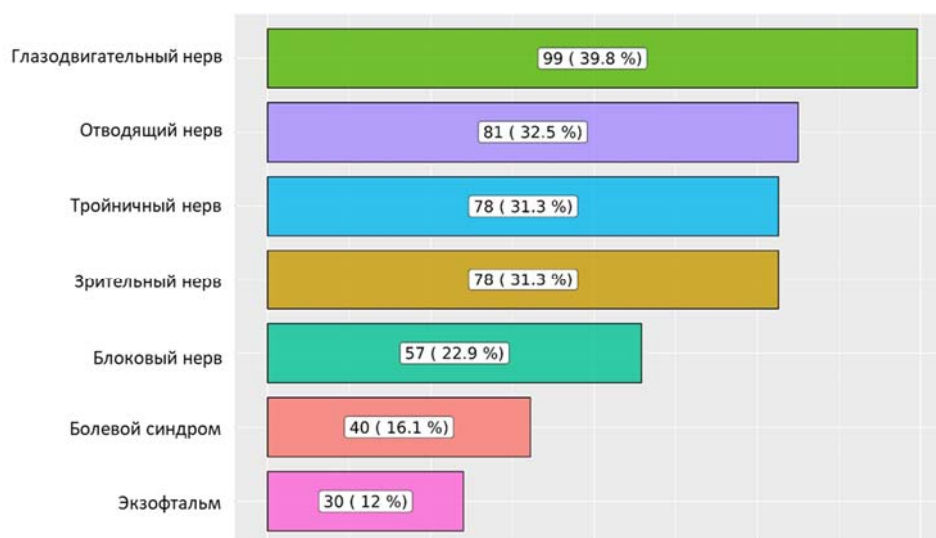


Рисунок 9 - Распределение пациентов по структуре клинических проявлений через 3 месяца после хирургического лечения

Хирургическая техника

Тактика и радикальность хирургического вмешательства определялась с учетом поражения функционально важных анатомических структур основания черепа, придерживались принципа удаления опухоли до здоровых краев, пораженные опухолью магистральные сосуды не иссекались, пораженная опухолью паренхима мозга иссекалась до видимых нормальных границ, учитывали данные анамнеза, сопутствующие заболевания, клиническую картину, данные магнитно-резонансной томографии (МРТ) и компьютерной томографии (КТ), прямую церебральную ангиографию, наличие в анамнезе предыдущих операций, лучевой и/или химиотерапии и общее состояние пациента.

Степень радикальности оценивалась с учетом нейровизуализации и данных, изложенных в протоколе операции хирургом. Для оценки степени радикальности, методов пластического закрытия дефектов, частоты осложнений после вмешательства пациенты были разделены на 4 группы по хирургическим подходам (Таблица 3).

Таблица 3 - Распределение пациентов по группам доступов

Группы по хирургическим подходам	Доступы	Количество пациентов
Передний	Фронтобазальный с этмоидэктомией	24 (9,6%)
Эндоскопический	Трансназальный	97 (38,8%)
Передне-латеральный	Орбитозигматический	28 (11,2%)
	Лобно-височный	25 (10%)
	Височный	16 (6,4%)
	Латеральная орбитотомия	14 (5,6%)
	Супраорбитальный	4 (1,6%)
	Краниофациальная резекция	16 (6,4%)
	Трансорбитальный	1 (0,4%)
Комбинированный	Комбинированный (трансбазальный + трансназальный эндоскопический)	16 (6,4%)
	Комбинированный (орбитозигматический + трансназальный эндоскопический)	4 (1,6%)
	Комбинированный (лобно-височный + трансназальный эндоскопический)	4 (1,6%)

Методы пластического закрытия дефектов основания черепа после хирургического лечения

Пластика дефекта основания черепа была проведена 139 (55,6%) из 250 пациентов. Пластика дефектов основания черепа выполнялась с применением стандартной методики «сэндвича» Gasket Seal, включающей использование аутофасции, аутожира (свободный жир, комок Биша, орбитальная клетчатка), свободного надкостничного лоскута и васкуляризированной надкостницы, а также височной мышцы. Наиболее частым основным пластическим материалом выступал свободный надкостничный лоскут – 66 случаев (6,7%). Сводные данные по частоте использования пластических материалов представлены на рисунке 10.

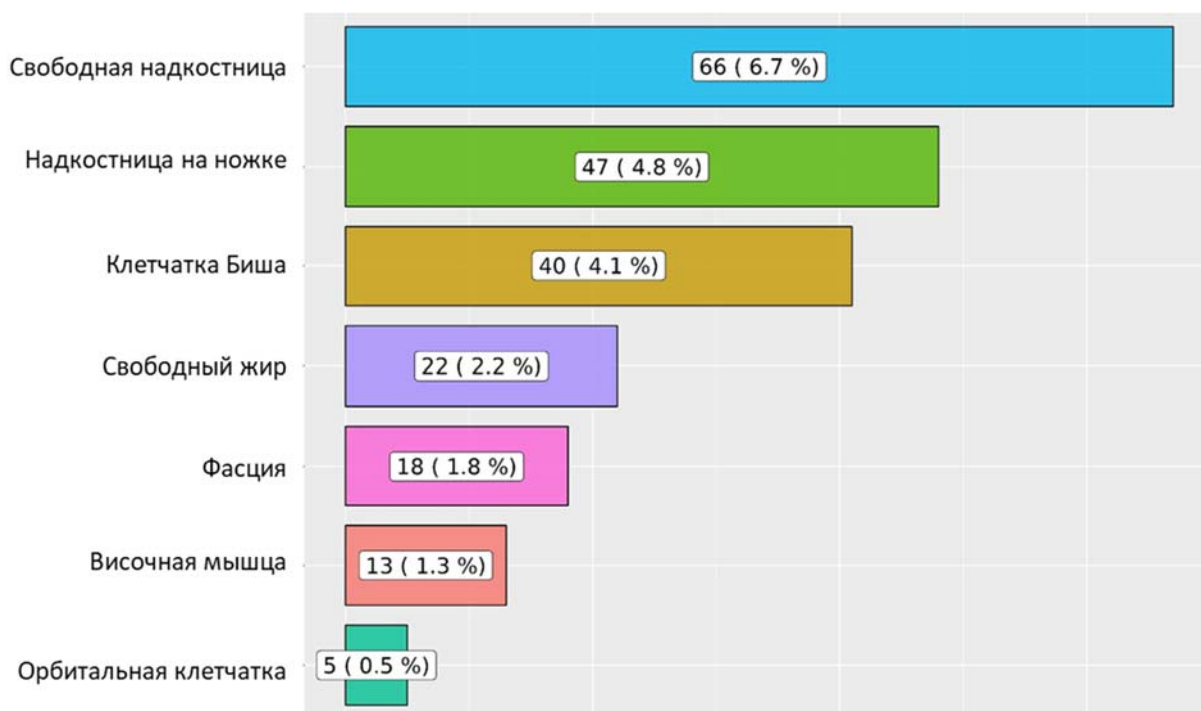


Рисунок 10 - Распределение частоты применения пластического материала

Оценка результатов хирургического лечения

Результаты хирургического лечения оценивались на 1, 7 сутки и через 3 месяца после операции. Во все эти периоды оценивались неврологический статус (в том числе функции черепных нервов), данные нейровизуализации (на 1 сутки – КТ, через 3 месяца – КТ и МРТ с контрастным усилением). Определялась динамика неврологического статуса, степень радикальности удаления опухоли,

наличие/отсутствие осложнений. Качество жизни пациентов оценивалось по шкале Карновского до операции, на 7-е сутки и в катамнезе.

Результаты хирургического лечения первичных злокачественных краниофациальных опухолей

Всем 250 (100%) пациентам выполнено хирургическое вмешательство различными хирургическим доступами в зависимости от локализации опухоли:

эндоскопический трансназальный доступ - 97 (38,8%) пациентов с опухолями преимущественно срединной локализации без распространения в латеральные отделы средней черепной ямки, подвисочную и крыловидно-нёбную ямки;

транскраниальные доступы (передний и перед-латеральные доступы) - 129 (51,6%) наблюдений – локализация опухолей преимущественно срединная с мультифокальным поражением и распространением на лицевую часть черепа, орбиту, крыловидно-нёбную и подвисочную ямки;

транскраниально с использованием трепанации свода черепа - 113 операций и 16 с применением краниофациальной резекции – локализация новообразований преимущественно в латеральных отделах передней и средней черепных ямок;

комбинированный (трансназальный + транскраниальный) доступ применялся в 24 (9,6 %) наблюдениях.

Группа «переднего доступа» включала I-клинико-топографическую группу, «эндоскопическая» и группа «передне-латерального» доступа - II группу, соответственно. В группу «комбинированного доступа» входили I и II клинико-топографические группы.

Анализ осложнений хирургического лечения первичных злокачественных краниофациальных опухолей и определение предикторов их возникновения

В исследуемую группу пациентов, имеющих нежелательные эффекты хирургического лечения, вошли 37 (14,8 %) пациентов.

Все осложнения были разделены на 2 группы: ранние и отсроченные. К ранним осложнениям мы относили те, которые развились в течение 30 дней послеоперационного периода, к отсроченным – свыше 30 дней послеоперационного периода.

Ранние осложнения (40 наблюдений) были представлены несостоятельностью раны (при транскраниальных операциях), менингитом, ликвореей (раневая, назальная), интракраниальной гематомой и формированием абсцесса (Рисунок 11).

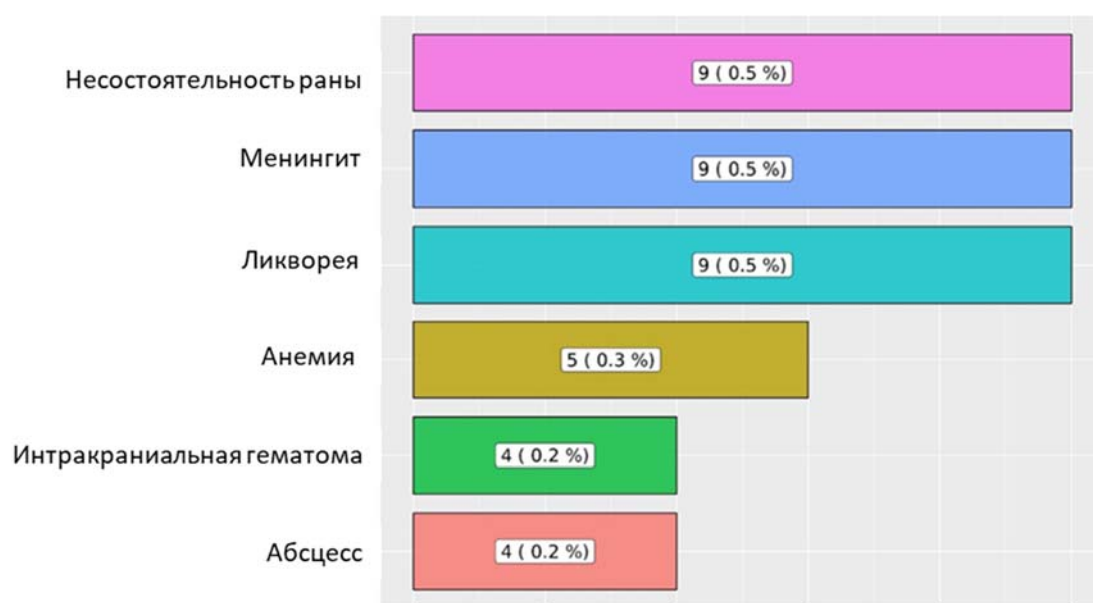


Рисунок 11 - Распределение частоты возникновения ранних осложнений

Для анализа взаимосвязи возникновения тех или иных осложнений с различными параметрами пациентов, а также с целью определения предикторов проведен сравнительный анализ, используя точный критерий Фишера и Хи-квадрат с поправкой на правдоподобие.

Несостоятельность раны – одно из достаточно грозных нежелательных явлений хирургического лечения, связанное с нарушением нормальных процессов регенерации, связанное с отсутствием должной трофики тканей, вследствие наличия различных хронических заболеваний. Несостоятельность

раны также может способствовать возникновению в последующем таких осложнений, как менингит и формирование абсцесса.

В исследуемой когорте в 9 (0,5%) случаях наблюдалась несостоятельность раны, выявленная путем осмотра раны после снятия швов (снятие швов происходило в сроки от 7 до 14 дней в зависимости от возраста пациента и наличия сопутствующих заболеваний соответственно общепринятым принципам).

В группу статистического анализа включены все пациенты, помимо тех, кто был оперирован эндоскопически трансназально. Статистически достоверного влияния таких факторов как пол, возраст, наличие сахарного диабета, нозологическая единица, вид доступа (транскраниальный, краниофациальная резекция, комбинированный), стадия заболевания, кровопотеря выявлено не было ($p > 0,05$ для всех указанных параметров, точный критерий Фишера). Факторами, оказавшими статистически достоверное влияние на развитие этого осложнения явились: продолжительность операции более 5 часов и применение аутофасции в качестве пластического материала при закрытии сложного дефекта ($p < 0,05$ для указанных параметров, точный критерий Фишера).

В случае возникновения несостоятельности раны во всех 9 случаях повторно накладывали швы с последующей обработкой раны различными растворами антисептиков согласно общепринятым хирургическим принципам. У одного пациентка потребовалась пластика аутоотканями, ввиду формирования некроза краев раны (11,1%). В качестве материала для пластики дефекта использовался свободный лоскут дермы с живота. Повторные швы были сняты на 14 сутки.

Профилактика возникновения несостоятельности раны заключается в интраоперационном снижении местного нарушения трофики тканей: откидывание кожно-апоневротического лоскута на сформированный марлевой валик для избежания образования пролежней, ведущих непосредственно к местным некротическим изменениям. Применение при длительных оперативных

вмешательствах кожных клипс для местного гемостаза также приводит к снижению трофики краев раны, что, в свою очередь, увеличивает риск возникновения в последующем несостоятельности раны.

Менингит относится к инфекционно-воспалительным осложнениям, являясь наиболее частым процессом в структуре нежелательных явлений хирургического лечения. Менингит развился в 9 случаях (0,5%). Критериями менингита послужили: выявленный возбудитель в посевах ликвора, повышение цитоза ликвора >65 клеток в мкл, потребление глюкозы в ликворе (снижение концентрации глюкозы в ликворе $<2,6$ ммоль/л, снижение соотношения концентрации глюкозы в ликворе концентрации глюкозы в крови $<0,45$), повышение уровня лактата в ликворе (концентрации лактата в ликворе $>4,2$ ммоль/л), выявление менингеальных знаков при неврологическом осмотре. Возбудителем менингита в 4 случаях послужил *staphylococcus aureus*, *escherichia coli* - в 2 случаях. *Enterococcus avium* и *enterobacter cloacae* стали причиной менингита в единичных случаях. Проведен статистический анализ с учетом следующих параметров: нозологическая единица, тип доступа (транскраниальный, краниофациальная резекция, комбинированный, трансназальный эндоскопический), локализация и радикальность удаления опухоли, пластика дефекта, длительность операции и удаление интракраниального узла. Факторами, оказавшими статистически достоверное влияние на развитие данного осложнения явились: удаление интракраниального узла и соответственно проведенная пластика сложного дефекта, а также локализация опухоли в основной пазухе ($p < 0,05$ для указанных параметров, точный критерий Фишера). Статистически достоверного влияния таких факторов как нозологическая единица, вид доступа (транскраниальный, трансназальный эндоскопический, краниофациальная резекция, комбинированный), стадия заболевания, длительность хирургического вмешательства выявлено не было ($p > 0,05$ для всех указанных параметров, точный критерий Фишера).

Единственным методом лечения менингита является подбор антибактериальной терапии в зависимости от типа возбудителя и на основании чувствительности микроорганизма к тем или иным антибактериальным средствам. Во всех 9 случаях проводилась специфическая антибактериальная терапия, учитывающая чувствительность возбудителя к антибактериальным средствам. Ни в одном случае менингит не привел к усугублению неврологического статуса на момент выписки пациента. При этом средний койко-день у пациентов, перенесших менингит составил 14, а пациентов без менингита 8 дней.

Ликворея – это процесс истечения спинномозговой жидкости, обусловленный наличием дефектов в твердой мозговой оболочке. Ликворея наиболее часто представлена раневой, назальной и отоликвореей. Среди исследуемой группы пациентов ликворея была в 9 случаях (5 случаев – раневая ликворея, 4 – назальная), диагностика которой проводилась при визуальном осмотре раны - в случае раневой ликвореи. Факт возникновения назальной ликвореи озвучивает в большинстве случаев пациент, который предъявляет жалобы на истечение жидкости из полости носа. Назальная ликворея также верифицируется при плановых оториноларингологических осмотрах. Лабораторным методом подтверждения назальной ликвореи является определение уровня глюкозы в истекаемой из полости носа жидкости: уровень глюкозы в отделяемом, равный половине уровня глюкозы в венозной крови – достоверный признак назальной ликвореи. При клапанном механизме, зачастую при оториноларингологическом осмотре не фиксируется факт наличия ликвореи, несмотря на проводимые нагрузочные пробы, а также при эндоскопическом осмотре порой дефекты сложно визуализировать. В таких случаях использовался рентгенологический метод исследования – КТ-цистернография, во время проведения которой вводится контрастное вещество эндOLUMбально. По ходу распространения контрастного вещества визуализируется дефект, образуя «ливорную

дорожку»

Принимая во внимание различие видов ликвореи, статистический анализ выполнен с учетом следующих параметров: нозологическая единица, тип доступа (транскраниальный, трансназальный эндоскопический, краниофациальная резекция, комбинированный), локализация и радикальность удаления опухоли, пластика дефекта, длительность операции и удаление интракраниального узла, сахарный диабет. Факторами, статистически достоверное влияние оказавшими на развитие этого осложнения были: длительность хирургического лечения более 5 часов, проведенная пластика с применением свободной надкостницы, жира и орбитальной клетчатки в качестве пластического материала при закрытии сложного дефекта, срединной локализации опухоли, стадия T4b ($p < 0,05$ для указанных параметров, точный критерий Фишера). Сахарный диабет, нозологическая единица, вид доступа и радикальность статистически достоверного влияния не оказывали на возникновение ликвореи ($p > 0,05$ для всех указанных параметров, точный критерий Фишера).

Тактика лечения ликвореи имеет некоторые различия в зависимости от вида. При раневой ликворее лечение начинают с устранения диастаза раны, вызванной ею. Если данная мера не имеет эффекта, следующим этапом является разгрузочная люмбальная пункция иглой Туохи для создания дополнительных микродефектов в твердой мозговой оболочке для умеренного снижения давления. Таких пункций может быть несколько. Но не стоит забывать о таком осложнении люмбальной пункции, как постпункционная головная боль. В случае, когда люмбальная пункция не принесла должного эффекта, прибегают к установке люмбального дренажа до устранения признаков ликвореи. Если люмбальный дренаж не устраняет сложившуюся проблему, единственным методом ее решения выступает ревизия послеоперационной раны с целью пластики хирургического дефекта структур основания черепа.

Назальная ликворея имеет схожее лечение, единственным отличием

является отсутствие первого этапа лечения – наложения швов. Профилактическими мероприятиями, направленными на предотвращение возникновения данного осложнения, является использование васкуляризированных лоскутов в качестве пластического материала для закрытия хирургических дефектов, оптимизация времени, затраченного на хирургическое вмешательство.

Абсцесс (ранее осложнение) в когорте исследуемых пациентов выявлен в 4 (0,2%) случаях. Является инфекционно-воспалительным процессом, несущим очаговый характер. Достаточно грозное осложнение, которое может привести в последующем к системному воспалению и даже к смертельному исходу. В зависимости от локализации выделяют внутримозговой, эпидуральный и субдуральный абсцесс. Клиническая картина может быть различной, может включать общемозговую, очаговую симптоматику в зависимости от локализации. К диагностическим методам исследования абсцессов относятся лабораторные и нейровизуализационные методы исследования (компьютерное и магнитно-резонансное исследование с применением контрастного усиления, чаще всего визуализирующее формирование полости, заполненной гноем. Проведен статистический анализ с учетом следующих параметров: возраст, пол, тип доступа (транскраниальный, трансназальный, краниофациальная резекция, комбинированный), локализация и радикальность удаления опухоли, пластика дефекта, длительность операции и удаление интракраниального узла. Статистически достоверного влияния данных факторов не было выявлено ($p > 0,05$ для всех указанных параметров, точный критерий Фишера).

Лечение абсцесса у пациентов в нашем исследовании предполагало открытое дренирование с проведением адекватного антибактериального лечения.

Профилактические мероприятия, направленные на минимизацию возникновения абсцесса связаны с соблюдением правил периоперационной

асептики, проведения интраоперационной антибактериальной профилактики различными средствами, в зависимости от особенностей оперативного вмешательства (вид доступа, имплантация различных систем, наличие контаминации и/или инфицирования и т.п.).

Интракраниальная гематома – патологическое состояние, проявляющееся скоплением крови в полости черепа вследствие различных факторов. Интракраниальную гематому можно разделить на: внутримозговую, эпидуральную и субдуральную. Среди исследуемых пациентов формирование интракраниальной гематомы наблюдалось в 4 случаях (0,2%): одинаковое распределение количества случаев между внутримозговой ($n=2$) и субдуральной гематомой ($n=2$). Интракраниальная гематома может быть представлена определенной клинической симптоматикой в зависимости от локализации. Диагностическая рутинa включает стандартные нейровизуализационные методы. Статистический анализ проведен с учетом следующих параметров: пол, возраст, нозологическая единица, тип доступа (транскраниальный, краниофациальная резекция, комбинированный, трансназальный эндоскопический), стадия заболевания, локализация и радикальность удаления опухоли, пластика дефекта, длительность операции и удаление интракраниального узла. Факторами, оказавшими статистически достоверное влияние на развитие данного осложнения явились удаление интракраниального узла и соответственно проведенная пластика сложного дефекта при помощи височной мышцы, а также локализация опухоли в передней черепной ямке ($p<0,05$ для указанных параметров, точный критерий Фишера). Также при аденокарциномах T4b стадии чаще возникало нежелательное явление хирургического лечения – внутримозговая гематома ($p<0,05$ для указанных параметров, точный критерий Фишера). Статистически достоверного влияния таких факторов как вид доступа (транскраниальный, трансназальный эндоскопический, краниофациальная резекция, комбинированный), длительность хирургического вмешательства выявлено не было ($p>0,05$ для всех

указанных параметров, точный критерий Фишера).

При формировании внутримозговой гематомы во всех случаях была выполнена ревизия послеоперационной раны с удалением гематомы и тщательным гемостазом. В случае формирования субдуральной гематомы проводилось ее дренирование. Стоит отметить, что один пациент скончался в стационаре из-за последствий формирования гематомы. Профилактической мерой для предотвращения возникновения интракраниальной гематомы является тщательный гемостаз ложа удаленной опухоли с применением гемостатических материалов, а также поддержание адекватных показателей артериального давления при наличии гипертонической болезни в анамнезе, разумное применение антиагрегантных и антикоагулянтных препаратов, если это требуется по определенным показаниям, контроль коагулограммы.

Анемия – это состояние, характеризующееся снижением уровня гемоглобина и/или снижение уровня эритроцитов в единице объема крови.

Анемия в нашем исследовании была обнаружена путем проведения лабораторных исследований в послеоперационном периоде в 5 случаях (0,3%). Она носила исключительно постгеморрагический характер, т.к. у всех пациентов до хирургического лечения показатели общего анализа крови были в пределах нормы. Статистический анализ проведен с учетом следующих параметров: пол, возраст, нозологическая единица, тип доступа (транскраниальный, краниофациальная резекция, комбинированный, трансназальный эндоскопический), стадия заболевания, локализация и радикальность удаления опухоли, пластика дефекта, длительность операции и удаление интракраниального узла. Статистически достоверного влияния факторов, перечисленных ранее (кроме кровопотери), выявлено не было ($p > 0,05$ для всех указанных параметров, точный критерий Фишера). Фактором, оказавшими статистически достоверное влияние на развитие этого осложнения явилась кровопотеря более 1000 мл ($p < 0,05$ для указанных параметров, точный критерий Фишера). Лечение пациентов с данным осложнением предполагает коррекция

параметров крови путем периоперационной трансфузии компонентов крови. Профилактика возникновения анемии после хирургического лечения предполагает тщательное планирование оперативного вмешательства с учетом ангиоархитектоники опухоли, возможного проведения эмболизации опухоли перед хирургическим лечением для снижения рисков интраоперационной кровопотери, которая приводит к постгеморрагической анемии. В случае невозможности проведения эмболизации опухоли, необходимо применение интраоперационных аппаратных кровосберегающих методик.

Взаимосвязь осложнений

На основе проведенного анализа выявлено, что во всех случаях (100%) возникновения менингита, предшествующим фактором явилось развитие ликвореи, в 2 случаях после возникновения менингита развился абсцесс, в 3 случаях – несостоятельность раны сопровождалась ликвореей, а в 2 развился менингит.

Также мы провели анализ частоты осложнений у пациентов в зависимости от нозологической единицы, локализации и примененных доступов. Было выявлено, что срединная локализация и распространенный патологический процесс (T4b стадия) опухоли увеличили частоту возникновения ликвореи и интракраниальной гематомы. Гистологическая единица и вид доступа не оказала статистически достоверного влияния на возникновение осложнений, но независимо от этих факторов осложнения могут возникнуть, соответственно, в отношении всех пациентов с подобными заболеваниями необходимо предпринимать соответствующие профилактические меры.

Отсроченные осложнения были выявлены в 18 случаях. Были представлены отторжением лоскута, используемого для пластики хирургического дефекта, остеомиелитом, ликвореей (раневая, назальная и отоликворея) и формированием абсцесса (Рисунок 12). В данной группе осложнений продолженный рост опухоли наблюдался в 3 случаях, один из

которых оказал статистически значимое влияние на развитие ликвореи – нарушение целостности пластического закрытия дефекта основания черепа, выполненного после удаления опухоли.

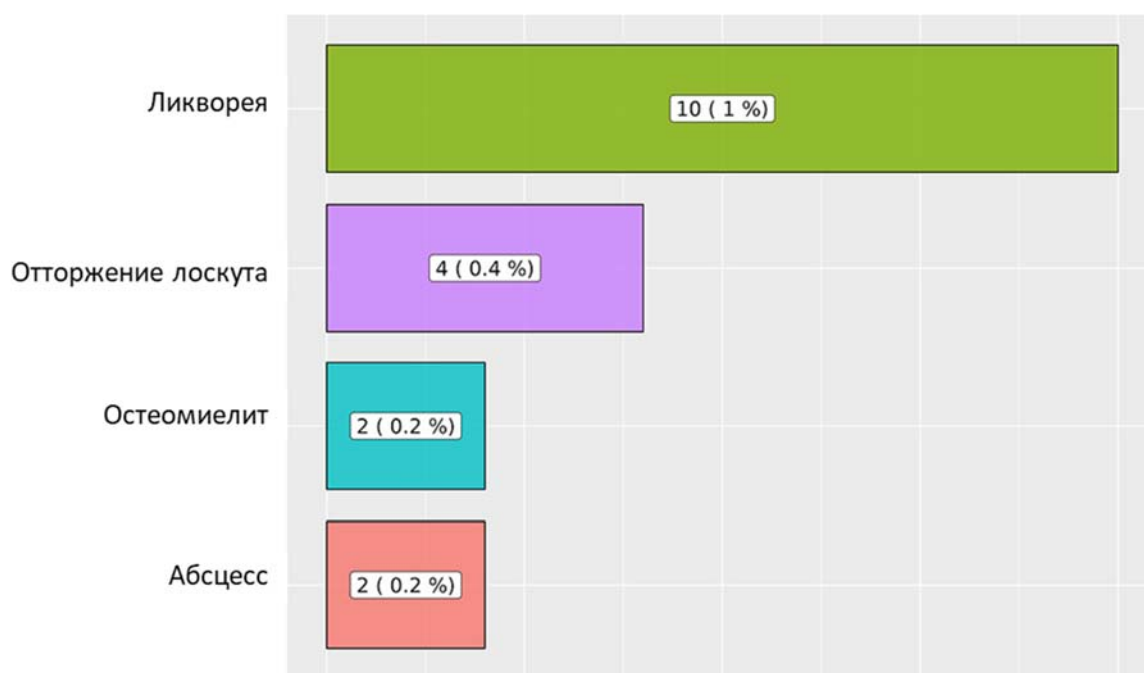

Рисунок 12 - Структура и частота возникновения отсроченных осложнений

При проведении анализа частоты осложнений у пациентов в зависимости от нозологической единицы, локализации и примененных доступов. Было выявлено, что срединная локализация опухоли, эндоскопический трансназальный доступ и ранее проведенная лучевая терапия увеличили частоту возникновения ликвореи, остеомиелита и отторжение лоскута. Гистологическая единица не оказали статистически достоверного влияния на возникновение осложнений, но независимо от этих факторов осложнения могут возникнуть, соответственно, в отношении всех пациентов с подобными заболеваниями необходимо предпринимать соответствующие профилактические меры.

Ликворея в структуре отсроченных осложнений возникла в 10 случаях. Была представлена раневой, назальной и отоликвореей (3 случая – раневая ликворея, 6 – назальная, 1 - отоликворея), диагностика которой проводилась при визуальном осмотре раны - в случае раневой ликвореи. Факт возникновения

назальной ликвореи озвучивает в большинстве случаев пациент, который предъявляет жалобы на истечение жидкости из полости носа. Назальная и отоликворея также верифицируются при плановых оториноларингологических осмотрах. Лабораторным методом подтверждения назальной и отоликвореи является определение уровня глюкозы в истекаемой из полости носа жидкости: уровень глюкозы в отделяемом, равный половине уровня глюкозы в венозной крови – достоверный признак назальной ликвореи. При клапанном механизме, достаточно часто при оториноларингологическом осмотре не фиксируется факт наличия ликвореи, несмотря на проводимые нагрузочные пробы, а также при эндоскопическом осмотре порой дефекты сложно визуализировать. В таких случаях приходит на помощь рентгенологический метод исследования – КТ цистернография, во время проведения которой вводится контрастное вещество эндоллюмбально. По ходу распространения контрастного вещества визуализируется дефект, если он имеется.

Принимая во внимание различие видов ликвореи, статистический анализ выполнен с учетом следующих параметров: нозологическая единица, тип доступа (транскраниальный, трансназальный эндоскопический, краниофациальная резекция, комбинированный), локализация и радикальность удаления опухоли, пластика дефекта, длительность операции и удаление интракраниального узла, сахарный диабет. Факторами, оказавшими статистически достоверное влияние на развитие этого осложнения были: латеральная локализация опухоли, распространение опухоли на основную пазуху, T4b стадия ($p < 0,05$ для указанных параметров, точный критерий Фишера).

Сахарный диабет, стадия заболевания, вид доступа и радикальность статистически достоверного влияния не оказывали на возникновение ликвореи ($p > 0,05$ для всех указанных параметров, точный критерий Фишера).

Тактика лечения и профилактические меры схожие с таковыми при ранней ликвореи.

Отторжение лоскута, использованного для пластики хирургического дефекта структур основания черепа – редкое нежелательное явление, наблюдавшееся в 2 (0,2%) случаях через 1,5 месяца после хирургического лечения. Отторжение лоскута связано было с развитием воспалительных явлений в области оперативного вмешательства. Диагностика данного процесса выявлялось на осмотрах, в том числе оториноларингологическом, если был проведен эндоскопический доступ при удалении опухоли. После транскраниального удаления опухоли появлялись выделения из послеоперационной раны, вследствие развившего воспалительного процесса.

Проведен статистический анализ с учетом следующих параметров: возраст, пол, нозологическая единица, тип доступа (транскраниальный, краниофациальная резекция, комбинированный, трансназальный эндоскопический), локализация и радикальность удаления опухоли, пластика дефекта, кровопотеря более 1000 мл, длительность операции и удаление интракраниального узла, локализация (интрадуральное распространение) и наличие в анамнезе проведенной химио- и лучевой терапии. Факторами, оказавшими статистически достоверное влияние на развитие данного осложнения явились: удаление интракраниального узла использование фасции в роли пластического материала для закрытия хирургического дефекта, проведенная лучевая терапия, а также локализация опухоли в передней черепной ямке, трансназальный эндоскопический доступ ($p < 0,05$ для указанных параметров, точный критерий Фишера).

Статистически достоверного влияния таких факторов как нозологическая единица, пол, возраст и длительность хирургического вмешательства выявлено не было ($p > 0,05$ для всех указанных параметров, точный критерий Фишера).

Во всех случаях возникновения отторжения лоскута (100%) в качестве лечения потребовалась ревизия раны с повторной пластикой аутоотканными. В качестве материала для пластики дефекта в трех случаях использовался лоскут широкой фасции бедра, в одном случае – васкуляризированный большой сальник. В послеоперационном периоде более осложнений не наблюдалось.

Профилактика возникновения отторжения лоскута, применяемого для пластики хирургического дефекта, предполагает соблюдение общепринятых правил асептики, периоперационной антибактериальной профилактики ввиду предполагаемого воспалительного процесса.

Остеомиелит – это поражение кости инфекционной природы. Также является достаточно редким явлением в нашем исследовании – 2 случая (0,2%). Диагностика остеомиелита происходила после формирования свища в области послеоперационного рубца, дном которой являлся костный лоскут.

Был проведен статистический анализ с учетом следующих параметров: возраст, пол, нозологическая единица, тип доступа (транскраниальный, краниофациальная резекция, комбинированный, трансназальный эндоскопический), локализация и радикальность удаления опухоли, пластика дефекта, длительность операции. Фактором, оказавшим статистически достоверное влияние на развитие данного осложнения, явилось использование комбинированного доступа (трансназальный эндоскопический и транскраниальный доступ, проведенная лучевая терапия в послеоперационном периоде ($p < 0,05$ для указанных параметров, точный критерий Фишера). Лечение остеомиелита заключалось в удалении костного лоскута и проведении антибактериального лечения. В последующем всем пациентам была проведена пластика костного дефекта искусственными материалами (титановая сетка и полиметилметакрилат). Профилактика остеомиелита также, как и при других инфекционно-воспалительных осложнениях, предполагает применение общепринятых хирургических правил асептики в периоперационном периоде и проведении антибактериальной профилактики, если таковая требуется.

Абсцесс в отсроченном периоде был зафиксирован в 2 случаях (0,2%) в исследуемой когорте. Во всех случаях абсцесс был внутримозговым. Диагностирован при помощи МРТ головного мозга с контрастным усилением, выполненного вследствие возникновения, соответствующей локализации

абсцесса, симптоматики (очаговая неврологическая и общемозговая), изменение лабораторных показателей (повышение маркеров воспаления). Стоит отметить, стадия инкапсулирования абсцесса часто предполагает отсутствие изменений в лабораторных показателях, свидетельствующих о наличии воспалительного процесса в организме.

Статистический анализ проведен с учетом следующих параметров: возраст, пол, нозологическая единица, тип доступа (транскраниальный, краниофациальная резекция, комбинированный, трансназальный эндоскопический), локализация и радикальность удаления опухоли, пластика дефекта, кровопотеря более 1000 мл, длительность операции и удаление интракраниального узла, локализация (интрадуральное распространение) и наличие в анамнезе проведенной химио- и лучевой терапии. Фактором, оказавшими статистически достоверное влияние на развитие данного осложнения явились: нозологическая единица - аденокарцинома ($p < 0,05$ для указанных параметров, точный критерий Фишера). Статистически достоверного влияния таких факторов, возраст, пол, тип доступа (транскраниальный, краниофациальная резекция, комбинированный, трансназальный эндоскопический), локализация и радикальность удаления опухоли, пластика дефекта, кровопотеря более 1000 мл, длительность операции и удаление интракраниального узла, локализация (интрадуральное распространение) и наличие в анамнезе проведенной химио- и лучевой терапии ($p > 0,05$ для всех указанных параметров, точный критерий Фишера).

Лечение и профилактика идентичны лечению абсцесса, входящего в структуру ранних осложнений.

Проведенный анализ частоты осложнений у пациентов в зависимости от нозологической единицы, локализации и примененных доступов. Было выявлено, что латеральная локализация и эндоскопический трансназальный доступ увеличили частоту возникновения ликвореи и отторжение лоскута. Гистологическая единица не оказала статистически достоверного влияния на возникновение осложнений, но независимо от этих факторов осложнения

могут возникнуть, соответственно, в отношении всех пациентов с подобными заболеваниями необходимо предпринимать соответствующие профилактические меры.

Неврологические осложнения

Возникновение неврологической симптоматики после хирургического лечения первичных злокачественных краниофациальных опухолей было обусловлено распространенностью патологического процесса, видом хирургического доступа и степенью радикальности.

На основе полученных данных проведенного однофакторного статистического анализа, до оперативного вмешательства 36 из 250 пациентов не имели неврологический дефицит (Рисунок 13).

После хирургического лечения (7 сутки) у 22 пациентов возник неврологический дефицит, который был представлен в 8 случаях наблюдалось нарушение функции обонятельного нерва в виде аносмии, в 4 случаях возникла недостаточность блокового нерва, в 6 случаях - недостаточность V черепного нерва с вовлечением всех ветвей, поражение VI черепного нерва наблюдалось в 3 случаях, а поражение зрительного нерва – в 4 случаях. Также в 3 случаях наблюдалось возникновение очаговой неврологической симптоматики поражения лобных долей, которая к моменту выписки из стационара у пациентов регрессировала. В 2 случаях после хирургического лечения появились фокальные эпилептические приступы, успешно купированные подбором противосудорожной терапии.

Неврологический статус оценивался при контрольном осмотре через 3 месяца: изменений структуры неврологических осложнений не было зафиксировано – описанные ранее неврологические осложнения сохранялись.

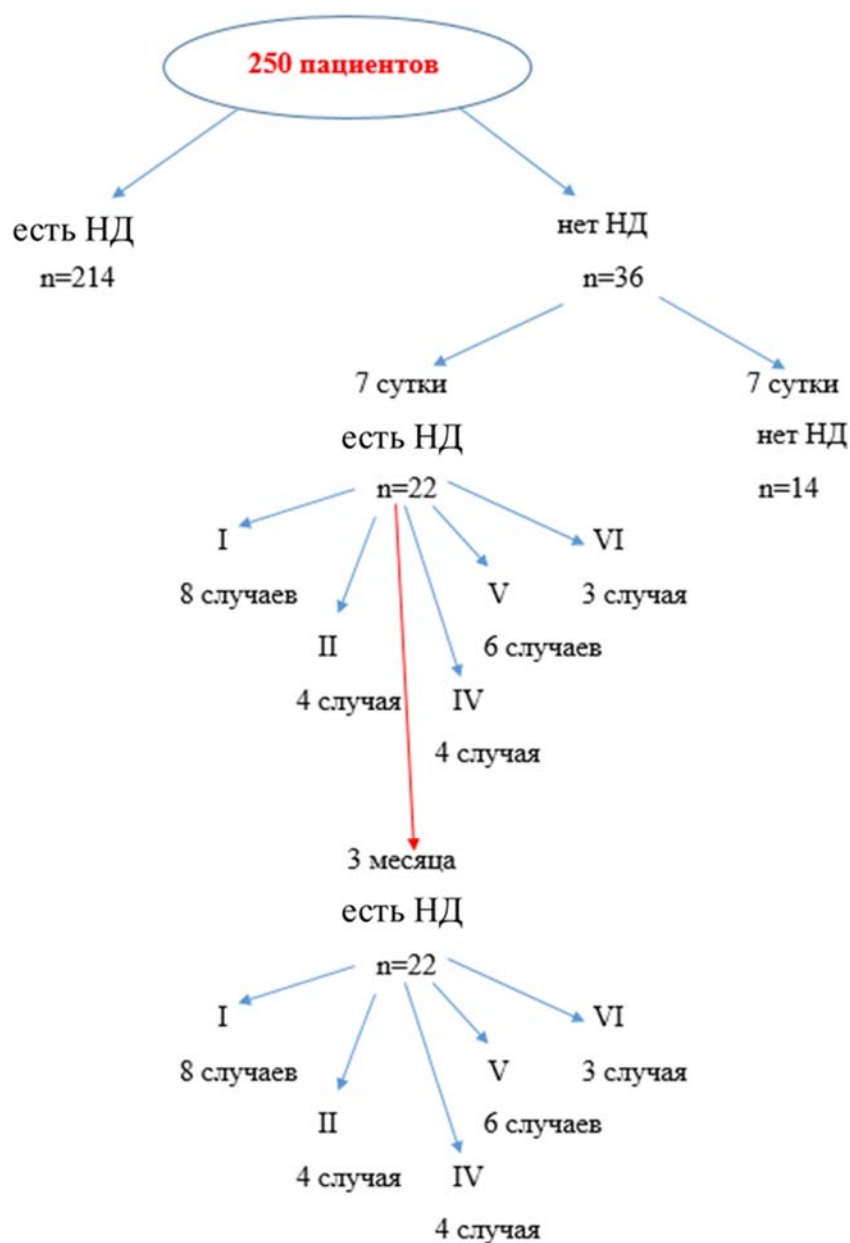


Рисунок 13 - Частота возникновения неврологического дефицита (НД)

Статистический анализ был проведен с учетом следующих параметров: возраст, пол, нозологическая единица, тип доступа (транскраниальный, краниофациальная резекция, комбинированный, трансназальный эндоскопический), локализация и радикальность удаления опухоли, длительность операции и удаление интракраниального узла.

Факторами, оказавшими статистически достоверное влияние на развитие данного спектра осложнений явились: транскраниальный доступ и степень радикальности (тотальное удаление) ($p < 0,05$, точный критерий Фишера).

Лечение в 2 случаях было представлено проведением пластических операций, направленных на восстановление (частичное) функции экстраокулярных мышц при их поражении.

Профилактика возникновения неврологических осложнений направлена на проведение интраоперационного нейрофизиологического мониторинга функций нервов для контроля их повреждений.

ВЫВОДЫ

1. Частота осложнений хирургического лечения, анализу которых посвящена данная работа, зависела от стадии онкологического процесса, соматического состояния больного, метода хирургического лечения, ранее проведенной лучевой терапии.

2. Общая частота ранних (в течение 30 дней послеоперационного периода) осложнений хирургического лечения составила 10,4% и, в основном зависела от метода хирургического лечения. В зависимости от метода хирургического лечения структура ранних послеоперационных осложнений была следующей: при транскраниальном методе наиболее часто возникала несостоятельность раны – 1,6%, раневая ликворея – 1,2% и менингит – 0,8%. При эндоскопическом трансназальном методе лечения наиболее часто наблюдалась назальная ликворея – 0,8%, менингит – 0,8% и анемия – 0,8%. Применение краниофациальной резекции привело чаще к возникновению менингита в 1,6% случаях, несостоятельности раны – 0,8%. Комбинированный метод хирургического лечения сопровождался наиболее часто несостоятельностью раны – 1,2%.

3. Общая частота отсроченных (свыше 30 дней послеоперационного периода) осложнений составила 4,4% и, в основном зависела от метода хирургического лечения. В зависимости от метода хирургического лечения структура ранних послеоперационных осложнений была следующей: при транскраниальном методе наиболее часто возникала раневая ликворея – 0,8% и абсцесс – 0,8%. При эндоскопическом трансназальном методе лечения

наблюдалась назальная ликворея – 0,8%. Применение краниофациальной резекции привело чаще к возникновению назальной ликвореи - в 0,8% случаях. Комбинированный метод хирургического лечения сопровождался наиболее часто назальной ликвореей – 0,4%, отторжением лоскута – 0,4% и остеомиелитом – 0,4%.

4. Статистический анализ показал достоверное влияние следующих предикторов на развития ликвореи: длительность хирургического лечения более 5 часов (ликворея, несостоятельность раны, использование невазуляризированных пластических материалов (ликворея, менингит и несостоятельность раны), удаление интракраниального узла (формирование интракраниальной гематомы, менингит), срединная локализация опухоли (ликворея, менингит и интракраниальная гематома), кровопотеря более 1000 мл (анемия), использование височной мышцы в качестве пластического материала (интракраниальная гематома), ранее проведенная лучевая терапия (остеомиелит). Статистически достоверного влияния факторов на возникновение абсцесса в раннем периоде не было выявлено ($p > 0,05$, точный критерий Фишера). Также при T4b стадии чаще возникала интракраниальная гематома и ликворея ($p < 0,05$, точный критерий Фишера).

5. В более поздних стадиях онкологического процесса частота осложнений была выше (1,6%). T4b стадия заболевания статистически достоверно влияла на развитие таких осложнений как ликворея и формирование интракраниальной гематомы. У пациентов со стадией заболевания T1-3 частота осложнений была достоверно ниже (0,4%).

6. При сравнении частоты возникновения послеоперационной ликвореи у группы пациентов с применением свободных лоскутов (надкостничный и мышечный лоскут, свободная жировая клетчатка с передней брюшной стенки) для пластики дефектов основания черепа, и группы пациентов с применением васкуляризированных лоскутов (жировое тело щеки, надкостнично-фасциальный лоскут) отмечено снижение частоты возникновения

ликвореи с 4% до 0,5% в структуре ранних осложнений, с 6% до 1% - среди отсроченных) и менингита с 4% до 0,5%.

7. Основными принципами профилактики и минимизации ранних и отсроченных осложнений хирургического лечения первичных злокачественных краниофациальных опухолей являются: снижение длительности оперативного вмешательства, ограничение применения неваскуляризированных пластических материалов, а среди васкуляризированных – височной мышцы. Отказ от удаления интракраниального узла опухоли как способ профилактики осложнений однозначно снижает радикальность хирургического лечения, но улучшает качество жизни пациента на текущий момент и ускоряет дальнейшее начало противоопухолевого лечения.

8. Впервые сформирован индивидуальный паспорт предикторов осложнений хирургического лечения первичных злокачественных краниофациальных опухолей, на основе которого прогнозируется вероятность развития осложнений и предлагаются внедрению соответствующих мероприятий по их предотвращению.

ПРАКТИЧЕСКИЕ РЕКОМЕНДАЦИИ

1. Планирование хирургического вмешательства должно учитывать наличие предикторов осложнений, таких как локализация, распространенность и радикальность удаления опухоли, степень вовлеченности в патологический процесс твердой мозговой оболочки, что обосновывает последующее проведение сложносоставной пластики. Целесообразно принимать во внимание, что непосредственное влияние на развитие послеоперационных осложнений оказывают следующие факторы: длительность хирургического лечения более 5 часов, использование неваскуляризированных пластических материалов, удаление интракраниального узла, срединная локализация опухоли, кровопотеря более 1000 мл, использование височной мышцы в качестве пластического материала, ранее проведенная лучевая терапия ($p < 0,05$, точный критерий Фишера), метода хирургического лечения, распространенности патологического

процесса и ранее проведенных химио- и лучевой терапии.

2. С целью прогнозирования развития осложнений целесообразно заполнять «Паспорт предикторов осложнений хирургического лечения первичных злокачественных краниофациальных опухолей», разработанный в ходе данного научного исследования.

3. Профилактика возникновения инфекционных осложнений и ликвореи (раневой, назальной и отоликвореи) при первичных злокачественных краниофациальных опухолях предполагает использование васкуляризированных сложносоставных пластических материалов для закрытия дефектов, образовавшихся в ходе хирургического лечения.

4. Своевременная диагностика менингита, предполагающая проведение соответствующих лабораторных исследований, назначения адекватного антибактериального лечения, решает достаточно грозную проблему, влияющую на развитие осложнений и общую выживаемость пациентов с первичными злокачественными краниофациальными опухолями, получивших хирургическое лечение.

СПИСОК ОПУБЛИКОВАННЫХ РАБОТ

1. Спирин Д.С., Черкаев В.А., Решетов И.В., Чернов И.В., Калинин П.Л., Тлисова М.Н., Донской А.Д., Назаров В.В., Святославов Д.С. / Опухоли, поражающие основания черепа – результаты комплексного лечения // Head and neck. Голова и шея. Российский журнал. 2022;10(2):8–18.

2. Спирин Д.С., Решетов И.В., Черкаев В.А., Чернов И.В., Кобяков Г.Л., Голанов А.В., Тлисова М.Н., Донской А.Д., Ветлова Е.Р., Иванов В.В., Калинин П.Л. / Хирургическое лечение аденокистозных карцином синоназальной локализации // Нейрохирургия. 2022;24(4):22-31.

3. Спирин Д.С., Чернов И.В., Тлисова М.Н., Донской А.Д., Нестеренко С.А., Черкаев В.А., Решетов И.В., Святославов Д.С., Давлятова Ш.Ш., Калинин П.Л. / Эстезионейробластома – результаты комплексного лечения 10 пациентов // Head and neck. Голова и шея. Российский журнал. 2024;12(1):42–51

4. Спирин Д.С., Черкаев В.А., Чернов И.В., Нерсесян М.В., Тлисова М.Н., Попадюк, В.И., Святославов Д.С., Решетов И.В. / Синоназальная карцинома (обзор литературы и случай из практики) // Head and neck. Голова и шея. Российский журнал. 2024;12(2):133–138.

5. Теряева Н.Б., Гаджиева О.А., Назаров В.В., Баширян Б.А., Кадашева А.Б., Черкаев В.А., Тлисова М.Н. / Дельта гемоглобина — новый биомаркер для хирургического стационара // Вопросы нейрохирургии имени Н.Н. Бурденко. 2022;86(4):60–65.

6. Назаров В.В., Чукумов Р.М., Ильин М.В., Остаев Ю.А., Окшин Д.Ю., Эктова А.П., Рогожин Д.В., Линде Н.Н., Баталов А.И., Тлисова М.Н., Спирин Д.С., Черкаев В.А., Матуев К.Б., Святославов Д.С., Решетов И.В. / Хирургическое лечение пирофосфатной артропатии височно-нижнечелюстного сустава с применением навигации // Head and neck. Голова и шея. Российский журнал. 2023;11(1):44–53.

7. Определение понятий, общие вопросы диагностики краниофациальных опухолей. Глава 5.1. Черкаев В.А., Козлов А.В., Кадашева А.Б., Белов А.И., Захарова Н.Е., Титов О.И., Тлисова М.Н. Сборник Нейрохирургия. Национальное руководство. Том IV, место издания Москва, ФГАУ "Национальный медицинский исследовательский центр нейрохирургии имени академика Н.Н. Бурденко" Министерства здравоохранения РФ, том 4, с. 297-301

СПИСОК СОКРАЩЕНИЙ

КТ – компьютерная томография

МРТ – магнитно-резонансная томография

НД - неврологический дефицит