

**Российская Ассоциация специалистов перинатальной медицины  
Ассоциация детских нейрохирургов России  
Ассоциация нейрохирургов России**

**КЛИНИЧЕСКИЕ РЕКОМЕНДАЦИИ  
ОКАЗАНИЕ МЕДИЦИНСКОЙ ПОМОЩИ  
НОВОРОЖДЕННЫМ ДЕТЯМ С  
ВНУТРИЖЕЛУДОЧКОВЫМИ КРОВОИЗЛИЯНИЯМИ  
И ПОСТГЕМОМРАГИЧЕСКОЙ ГИДРОЦЕФАЛИЕЙ.**

**Клинические рекомендации утверждены  
на Пленуме Правления Ассоциации  
нейрохирургов России  
Казань 27.11.2014**

**Москва, 2014 г.**

под редакцией  
**Володина Н.Н., Горельшева С.К., Попова В.Е.**

**Авторский коллектив:**

Абдулин Д.И., Андреева Е.Н., Воеводин С.М., Веселова А.Н.,  
Горбунов А.В., Заваденко Н.Н., Зиненко Д.Ю., Иванов В.С.,  
Иванов Д.О., Иова А.С., Карпов А.Б., Ларионов С. Н., Лившиц  
М.И., Петраки В.Л., Прокопьев Г. Г., Притыко А.Г., Самочерных  
К.А., Семенова Ж.Б., Солдатова И.Г., Тимершин А.Г., Умеренков  
В.Н., Фатыхова Э.Ф., Хачатрян В.А., Шабля В.В.

***Клинические рекомендации подготовлены при участии:***

*Федерального научно-клинического центра детской гематологии, онкологии и иммунологии им. Д. Рогачева*

*Всероссийского Общества по детской нейрохирургии*

*Морозовской детской городской клинической больницы Департамента здравоохранения г. Москвы*

*Тушинской детской городской клинической больницы Департамента здравоохранения г. Москвы*

*Кафедры неврологии, нейрохирургии и медицинской генетики педиатрического факультета Российского национального исследовательского медицинского университета им. Н.И. Пирогова Министерства здравоохранения РФ*

*НИИ нейрохирургии им. академика Н.Н. Бурденко РАМН*

*Детской республиканской клинической больницы Министерства здравоохранения Республики Татарстан*

*Российского научно-исследовательского нейрохирургического института им. проф. А.Л.Поленова*

*Кафедры нейрохирургии и неврологии ФПК Казанского государственного медицинского университета*

*Республиканской детской клинической больницы республики Башкортостан*

*Кафедры детской нейрохирургии и неврологии Санкт-Петербургской медицинской академии последипломного образования*

*Научно-практического центра медицинской помощи детям с пороками развития черепно-лицевой области и врожденными заболеваниями нервной системы г. Москвы*

## СОДЕРЖАНИЕ

Введение  
Этиология и патогенез  
Классификация внутрижелудочковых  
кровоизлияний  
Хирургические методы лечения  
Ведение пациента с внутрижелудочковым  
кровоизлиянием  
Приложение №1. Классификация  
внутрижелудочковых кровоизлияний РАСПМ  
Приложение №2. Протокол нейросонографии  
и доплерографии сосудов головного мозга  
Приложение №3. Ширина переднего рога  
бокового желудочка у новорожденных в  
зависимости от гестационного возраста  
Приложение №4. Методы временного  
купирования внутричерепной гипертензии  
Приложение №5. Предоперационное  
обследование перед нейрохирургической  
операцией  
Список литературы

### **Стандарт.**

Общепризнанные принципы диагностики и лечения, которые могут рассматриваться в качестве обязательной лечебной тактики (эффективность подтверждена несколькими рандомизированными исследованиями, мета-анализами или когортными клиническими исследованиями).

### **Рекомендация.**

Лечебные и диагностические мероприятия, рекомендованные к использованию большинством экспертов по данным вопросам. Могут рассматриваться как варианты выбора лечения в конкретных клинических ситуациях (эффективность подтверждена отдельными рандомизированными исследованиями или когортными клиническими исследованиями).

### **Опция.**

Лечебные или диагностические мероприятия, которые могут быть полезны (эффективность подтверждена мнением отдельных экспертов, в отдельных клинических случаях).

### **Не рекомендуется.**

Лечебные и диагностические мероприятия, не имеющие положительного эффекта или могущие принести вред (любой уровень подтверждения).

## ВВЕДЕНИЕ

Поражения центральной нервной системы (ЦНС) у новорожденных доминируют среди причин ранней заболеваемости, инвалидизации и смертности. Наиболее тяжелым и частым поражением головного мозга у недоношенных новорожденных являются внутрижелудочковые кровоизлияния (ВЖК). Они приводят к летальным исходам и развитию широкого спектра психоневрологических расстройств в детском возрасте.

У недоношенных новорожденных ВЖК встречаются в 60-90% случаев. Чем меньше срок гестации и масса тела при рождении, тем чаще и тяжелее ВЖК. В последнее время проблема ВЖК у новорожденных приобретает особое значение для России в связи с принятием законодательных актов об изменении порядка учета новорожденных (Приказ №443 Минздрава РФ от 25.08.2008).

## ЭТИОЛОГИЯ И ПАТОГЕНЕЗ

Внутричерепные геморрагии у недоношенных имеют многофакторный генез (Таблица 1). Выделяют 3 группы факторов: антенатальные, интранатальные и постнатальные. В настоящее время большинство крупных исследователей в области неонатологии (Volpe, Whitelaw, De Vries) высказывают предположение о большей значимости постнатальных факторов, так как в подавляющем большинстве случаев ВЖК является постнатальным феноменом. Среди антенатальных факторов наибольшая роль принадлежит внутриутробной инфекции, особенно вирусной. Интранатальные факторы - отслойка плаценты, стремительные роды, развитие ДВС-синдрома у матери и т.д. Постнатальные факторы - ИВЛ с высоким положительным давлением на вдохе, массивные внутривенные инфузии гиперосмолярных растворов, множество инвазивных исследований, нарушение температурного, влажностного и охранительного режима.

Предполагается сочетанное влияние недоношенности, внутриутробной гипоксии и механических сил в период прохождения плода по родовым путям, хотя роль последних многими исследователями оспаривается. **Таблица 1.**

Неонатальные факторы риска в патогенезе ВЖК (по Ballabh P.)

Основной механизм патогенеза	Предполагаемый механизм	Факторы риска
Нарушения мозгового кровотока	Флюктуирующий мозговой кровоток	Гипоксия Гиперкапния Тяжелый ацидоз Несинхронность с работой респиратора Тяжелый РДС Открытый артериальный проток Частые аспирации из трахеи Быстрая инфузия $\text{NaHCO}_3$
	Высокое мозговое венозное давление	Пневмоторакс Высокое давление респиратора Затяжные роды

	Ненормальное артериальное давление	Гипотензия Гипертензия Сепсис Дегидратация
	Пассивная зависимость мозгового кровотока от артериального давления	Экстремально низкая масса тела при рождении (< 1000 г) Клиническая нестабильность течения РДС, сепсиса, др.
Склонность сосудов герминативного матрикса к повреждениям	Нарушение проницаемости гемато-эцефалического барьера при воспалении	Гипоксически-ишемическое повреждение Сепсис
Нарушения функции тромбоцитарного и коагуляционного звена	Недостаточность гемостаза	Тромбоцитопения ДВС синдром

Кровоизлияния, как правило, симметричные, локализируются в эпендиме наружной стенки боковых желудочков, в зародышевом слое хвостатого ядра, чаще в бороздке между хвостатым ядром и зрительным бугром. Локализация кровоизлияний у недоношенных детей именно в этой зоне обусловлена анатомическими особенностями строения и кровоснабжения ее у плодов до 35-ти недель беременности. В ней располагается хорошо васкуляризованная ткань – герминальный матрикс, сосуды которого состоят из одного слоя эндотелия и не защищены окружающими тканями. В связи с этим при повышении внутримозгового или артериального давления, венозном застое крови возникают диапедезные субэпендимальные кровоизлияния (СЭК). Этому способствует и особое кровоснабжение мозга в указанной области, где имеется своя венозная сеть, причем все оттекающие отсюда вены впадают в одну центральную вену под острым углом, в результате чего нарушается кровоток.

Разрушение эпендимы приводит к прорыву крови в желудочки мозга. Источниками ВЖК, кроме герминального матрикса, являются сосудистые сплетения боковых желудочков (преимущественно у доношенных детей) и перивентрикулярные кровоизлияния, прорывающиеся в боковые желудочки мозга.

Кровоизлияния подразделяют на 3 (4) степени (Таблица 2). Кровоизлияние первой степени ограничивается только стенкой желудочков, и кровь не проникает в полость желудочков (в отличие от второй степени). При третьей степени кровоизлияния нарушается нормальная циркуляция цереброспинальной жидкости (ЦСЖ), что приводит к её накоплению в желудочках мозга и их расширению, может осложняться развитием гидроцефалии. Кровоизлияние четвертой степени характеризуется проникновением крови в мозговую ткань.

## КЛАССИФИКАЦИЯ ВНУТРИЖЕЛУДОЧКОВЫХ КРОВОИЗЛИЯНИЙ

**Таблица 2.**

Классификация внутрижелудочковых кровоизлияний

	Papile L. et al.	Levene M.J., Crespigny L.C.H., модификация Ватолина К.В.	Menkes J.H., Sarnat H.B.	РАСПМ
ВЖК 1	Одно- или двусторонние СЭК на уровне герминативного матрикса	Локализованное СЭК на уровне геминативного матрикса меньше 10 мм в наибольшем размере (одно- или двустороннее)	СЭК или ВЖК менее 50% просвета желудочка	СЭК
ВЖК 2	Прорыв кровоизлияния в полость желудочка без его расширения	Кровоизлияние больше 10 мм в наибольшем размере, но без расширения бокового желудочка выше антральной части	ВЖК более 50% просвета желудочка	СЭК в сочетании с ВЖК
ВЖК 3	ВЖК с расширением желудочковой системы	Визуализация тромба или тромбов в просвете желудочка с его расширением выше антральной части или на всем протяжении	ВЖК более 50% просвета желудочка + расширение желудочка	ВЖК в сочетании с паренхиматозным
ВЖК 4	Прорыв ВЖК в перивентри-кулярную паренхиму	Комбинация ВЖК с паренхиматозным	Геморрагический перивентри-кулярный инфаркт условно обозначается как ВЖК 4	

### ***ВЖК сопряжено со следующими опасностями:***

✳ Излившаяся в полости желудочков кровь может формировать тромбы, фрагменты которых могут механически нарушать нормальную циркуляцию ЦСЖ, что ухудшает состояние головного мозга и может привести к развитию гидроцефалии.

✳ Наличие крови в ЦСЖ приводит к реактивному воспалению паутинной оболочки в области задней черепной ямки с развитием слипчивого арахноидита, вследствие чего нарушается резорбция ликвора в ЗЧЯ (основной патогенетический механизм развития ПГГ у 90% пациентов).

✳ При возникновении кровоизлияния нарушается естественный барьер между кровью и мозгом, в результате значительно повышается риск развития инфекционных осложнений, таких как менингит.

✳ Кровоизлияние значительно изменяет свёртывающую систему крови, что чревато дальнейшим прогрессированием ВЖК и развитием геморрагий других локализаций.

✳ ВЖК приводит к повреждению нервных клеток герминативного матрикса и значительно осложняет прогноз для ребёнка.

Постгеморрагическая гидроцефалия (ПГГ) у недоношенных детей возникает как осложнение при ВЖК в результате обструкции путей оттока ЦСЖ. ПГГ – это прогрессирующее заболевание, возникающее как осложнение ВЖК, сопровождается прогрессирующим нарастанием размеров ликворной системы. ПГГ возникает вследствие нарушения баланса между продукцией и оттоком/резорбцией ликвора. В отличие от ПГГ, гидроцефалия ex vasuo, которая возникает вследствие атрофии мозгового вещества, не сопровождается внутрочерепной гипертензией и не имеет тенденции к нарастанию в динамике.

В Российской Федерации используется классификация, предложенная РАСПМ, согласно которой выделены 3 степени тяжести ВЖК. ПГГ развивается у 56-70% детей с ВЖК 3 степени, и нередко служит причиной высокой летальности и развития инвалидности в дальнейшем. Так, если среди детей с очень низкой массой тела при рождении, при отсутствии ВЖК, летальность составляет 6,5%, то при тяжелых кровоизлияниях, при развитии прогрессирующей гидроцефалии летальность достигает 70%.

Согласно последним данным мировой литературы, причиной ПГГ лишь в 10% является обструкция фрагментами тромбов путей оттока ликвора (Сильвиева водопровода, реже отверстий Монро, Люшка и Мажанди). В 90% случаев основным патогенетическим механизмом гидроцефалии является развитие облитерирующего арахноидита в области задней черепной ямки в результате реактивного асептического воспаления на фоне ВЖК. Вследствие арахноидита нарушается резорбция ликвора в паутинной оболочке.

Такие значимые симптомы, как напряжение и выбухание большого родничка, расхождение швов, быстрый прирост размеров головы, срыгивания или рвота фонтаном, типичные глазовдвигательные нарушения могут длительное время не наблюдаться у недоношенных детей. Доказано, что длительное существование вентрикуломегалии может приводить к вторичной атрофии мозгового вещества. Многочисленные публикации зарубежных исследователей по анализу отдаленных исходов у недоношенных детей с ПГГ показали возможность нормального неврологического развития у них при отсутствии исходного паренхиматозного поражения.

Таким образом, повышение частоты рождения недоношенных детей и повышение выживаемости детей с очень низкой массой тела при рождении способствуют сохранению высокой значимости проблемы тяжелых ВЖК и ПГГ в неонатологии. В то же время успешное лечение ПГГ у недоношенных маловесных детей является серьезной проблемой. В настоящее время ни в одной из стран Европы и Америки не существует единой национальной стратегии оказания помощи детям с постгеморрагической гидроцефалией.

Используемые ранее медикаментозные методы лечения ПГГ (диакарб, фуросемид), на сегодняшний день отвергнуты. Whitelaw A., Kennedy C.R. опубликовали данные двух независимых исследований, проведенных в 2003 году в Европе, включавших 193 недоношенных ребенка с ПГГ. Установлено, что назначение ацетазоламида и фуросемида при постгеморрагической гидроцефалии не уменьшает частоту и риск операции, вероятность послеоперационных осложнений, не уменьшают летальность вследствие ПГГ.

Неэффективность любых средств снижения продукции ликвора изначально тщетна в связи с тем, что основной причиной развития гидроцефалии является не повышение выработки ликвора, а снижение его оттока и резорбции.



## **ХИРУРГИЧЕСКИЕ МЕТОДЫ ЛЕЧЕНИЯ**

Среди методов хирургического лечения выделяют методы временного купирования повышенного внутричерепного давления (ВЧД) и постоянного. К временным методам относят: повторные люмбальные и вентрикулярные пункции, наружный вентрикулярный дренаж, вентрикулярное субгалеальное шунтирование, наружный вентрикулярный резервуар. Они оказываются эффективными у 20-80% детей. Постоянство контроля ВЧД обеспечивают системы, выводящие ликвор в одну из полостей организма: вентрикулоперитонеальное, вентрикулоатриальное шунтирование.

Эффективность каждого из предлагаемых методов хирургического лечения рассматривается по соответствию следующим критериям: длительность и постоянство контроля ВЧД, легкость и простота использования, невысокая вероятность инфицирования и дисфункции, узкий профиль.

Тем не менее, несмотря на усложнение технологии лечения, его результаты часто остаются неудовлетворительными (35-75%). В настоящее время не существует ни одного хирургического метода, соответствующего всем условиям. Таким образом, выбор метода лечения в каждом конкретном случае определяется как баланс между достоинствами и недостатками.

### **I. Общая организация лечебного процесса.**

#### **СТАНДАРТЫ:**

#### ***1. Оказание помощи недоношенным детям с ПГГ – мультидисциплинарная задача.***

Контингент детей с ПГГ – это глубоконедоношенные дети, у которых также существуют дыхательные, инфекционные и другие нарушения. Транспортировка недоношенных детей к месту проведения операции сопряжена с риском по причине их малого веса. Трудности возникают также при постановке внутривенных линий и проведении ИВЛ. В связи с незрелостью иммунной системы у недоношенных высок риск инфекционных осложнений, который возрастает при введении вентрикулярного катетера. Остатки крови в боковых желудочках после ВЖК часто вызывают окклюзию дренирующего катетера. Дети имеют тонкую кожу, заживление швов проблематично, высок риск развития пролежней. Некротизирующий энтероколит часто осложняет отведение ликвора в брюшную полость (при ВПШ).

Очевидно, что проблема эффективного лечения постгеморрагической гидроцефалии у недоношенных новорожденных до сих пор остается острой и требует решения. Оказание помощи недоношенным детям с ПГГ – мультидисциплинарная задача, требующая объединенной и согласованной работы врачей неонатологов, анестезиологов-реаниматологов, специалистов лучевой диагностики, неврологов, нейрохирургов.

## **II. Методы временного купирования повышенного внутричерепного давления.**

СТАНДАРТЫ – Стандартов в данном разделе не существует.

РЕКОМЕНДАЦИИ:

**1. Наружный вентрикулярный дренаж (НВД).** К несомненным достоинствам НВД относят: легкость установки, длительный контроль ВЧД постоянным дренированием и в итоге разрешение гидроцефалии после установки дренажного резервуара. Многие авторы рассматривают постановку НВД как временную меру, которая предшествует постановке постоянного шунта.

Частым осложнением является окклюзия – у 41% и самоудаление дренажа – у 13% детей. НВД является эффективным методом лечения ПГГ лишь в случае, если предполагаемый период лечения не превышает 2-3 недели.

**2. Вентрикулосубгалеальное шунтирование (ВСГШ),** при котором шунт дренирует ЦСЖ в хирургически созданный субгалеальный резервуар. F.Sklar et al. сообщили о проведении ВСГШ у 62 пациентов, при этом частота повторных ВСГШ составила 17%, инфекция присоединилась у 10% и 90 % пациентов потребовали в дальнейшем постановки постоянного ВПШ. Сходные данные приводят и другие исследователи.

**3. Наружный вентрикулярный резервуар (НВР).** Достоинствами метода являются: легкость установки и использования. Выведение больших объемов ЦСЖ, которое недоступно при серийных ЛП, легко происходит при наличии вентрикулярного дренажа. К тому же, НВР позволяет получать ликвор многократно в течение нескольких месяцев, что приводит к прекращению прогрессирования и регрессу проявлений гидроцефалии, имеет низкий риск инфицирования, окклюзии и пролежней, позволяет проводить инстилляции антибиотиков в желудочки. Большим недостатком является непостоянный контроль ВЧД.

ОПЦИИ:

**1. Серийные люмбальные пункции (ЛП)** применяются многими нейрохирургами с целью разгрузки ликворной системы. По разным схемам осуществляют выведение до 20 мл ликвора ежедневно путем люмбальных пункций. Было установлено, что серийные люмбальные пункции хотя и приводят к уменьшению вентрикулодилатации, но не изменяют течение постгеморрагической гидроцефалии в целом и, следовательно, неэффективны в качестве метода излечения.

**2. Серийные вентрикулярные пункции (ВП).** Несмотря на то, что технически манипуляция легко выполняема, часто бывают осложнения в виде субдурального или паренхиматозного кровоизлияния и ВЖК. Это основное противопоказание к проведению повторных ВП, так как впоследствии это может приводить к формированию энцефаломалии и порэнцефалии по ходу инъекционного канала, особенно при наличии гидроцефалии. Многократные ВП, по мнению ведущих ученых, не могут быть широко рекомендованы как метод лечения ПГГ.

**НЕ РЕКОМЕНДОВАНО:**

Широкое применение фибринолитиков для интравентрикулярного введения при ВЖК у недоношенных детей не рекомендовано, так как исследования

проведенные в Нидерландах (De Vries, 2004) показали недостаточную эффективность этого метода в сочетании с высоким риском вторичных кровотечений.

### **III. Методы постоянного купирования повышенного внутричерепного давления.**

#### **СТАНДАРТЫ:**

**1. Вентрикулоперитонеальное шунтирование (ВПШ)** – золотой стандарт в лечении ПГГ у недоношенных детей, обеспечивающий постоянство контроля ВЧД. Однако успех лечения зависит от многих причин. Прежде всего, необходим невысокий уровень белка в ликворе, отсутствие бактериальной инфекции на момент операции.

Попытка ранней установки ВПШ, то есть в максимально короткие сроки после начала формирования ПГГ, предпринималась в исследовании Boynton et al. Исследование показало большое количество осложнений, высокую частоту шунт-инфекций (до 50% у детей в течение 3 месяцев после шунтирования), необходимость в частых ревизиях. Также наблюдалась высокая частота абдоминальных осложнений.

## ВЕДЕНИЕ ПАЦИЕНТА С ВНУТРИЖЕЛУДОЧКОВЫМ КРОВОИЗЛИЯНИЕМ

1. Настоящие стандарты определяют стратегию и тактику оказания медицинской помощи новорожденным детям с внутрижелудочковыми кровоизлияниями (ВЖК), острой постгеморрагической вентрикуломегалией и постгеморрагической гидроцефалией (ПГГ) в отделениях по выхаживанию новорожденных, отделениях реанимации для новорожденных и отделениях нейрохирургии медицинских учреждений федеральной и муниципальной систем здравоохранения (далее – медицинские организации).
2. Используется классификация ВЖК, предложенная специалистами перинатальной медицины классификация РАСПМ (Приложение №1).
3. Степень ВЖК, наличие острой постгеморрагической вентрикуломегалии и постгеморрагической гидроцефалии определяется на основании протокола нейросонографии (*стандарт*), а при необходимости других методов нейровизуализации, имеющихся в клинике (доплерография, КТ, МРТ) с учетом клинической картины (*рекомендации*).
4. У всех недоношенных новорожденных НСГ выполняется на 1, 3, 5, 7 сутки, у доношенных в первые сутки жизни, а также при клиническом подозрении на ВЖК по единому протоколу исследования (Приложение №2). (*Стандарт*)
5. Раннее выявление клинических и нейровизуализационных симптомов ВЖК входит в компетенцию врачей неонатологов, анестезиологов-реаниматологов при участии специалистов лучевой диагностики в условиях детских отделений родильных домов и отделений лечения и выхаживания новорожденных детей. (*Стандарт*).
6. В случае клинического подозрения на ВЖК, острую постгеморрагическую вентрикуломегалию в ЛПУ, не располагающих УЗИ аппаратами, показана организация дополнительного обследования ребенка на месте силами выездной консультативной бригады или перевод ребенка в специализированный стационар (имеющий в своем составе отделения для лечения новорожденных, детской хирургии с койками для новорожденных, в том числе, и для проведения нейрохирургических операций). (*Рекомендация*)
7. При диагностике ВЖК на этапе родильного дома, ребенок должен быть переведен в реанимационное отделение новорожденных, либо на 2-ой этап выхаживания. (*Стандарт*). Сроки и условия перевода определяются на основании оценки тяжести состояния пациента реаниматологом и неонатологом.
8. Симптоматическое консервативное лечение ВЖК осуществляется реаниматологом, неонатологом, неврологом. (*Стандарт*). У глубоконедоношенных незрелых детей клинические признаки внутричерепной гипертензии развиваются позже нейросонографических признаков нарастания вентрикуломегалии. При появлении признаков прогрессирования вентрикуломегалии по данным нейросонографии показана консультация нейрохирурга. (*Стандарт*)
9. Критериями первичного вызова нейрохирурга являются признаки внутричерепной гипертензии, проявляющиеся при нейросонографии прогрессирующим увеличением размеров боковых желудочков при

нейросонографии более 97 центиля для данного гестационного возраста (Приложение № 3) и/или опережающим ростом окружности головы (более 14 мм/нед). *(Рекомендация)*

10. После проведения консультации нейрохирурга, ребенок находится под контролем неонатолога и невролога, полная оценка неврологического статуса с измерением окружности головы и НСГ проводится 2-3 раза в неделю (*Стандарт*) а при необходимости чаще (*Рекомендации*)
11. Наличие прогрессирования вентрикуломегалии является показанием к проведению манипуляций или операций для купирования внутричерепной гипертензии. Клиническими и НСГ критериями ВЧГ являются: напряжение большого родничка, расхождение швов; прогрессирующий рост окружности головы – если темп роста +4 мм за двое суток или +14 мм/нед.; расширение ликворной системы по данным НСГ. *(Рекомендации)* При выполнении доплерографии признаками, указывающими на повышение внутричерепного давления являются: повышение индекса резистентности в ПМА более 0,8; снижение скорости венозного кровотока в вене Галена и системе внутренних мозговых вен менее 5 см/сек; нерегулярный, прерывистый характер венозного кровотока. *(Рекомендации)*
12. Применение диуретических препаратов ацетазоламид (диакарб), фуросемид в качестве метода лечения прогрессирующей окклюзионной гидроцефалии нецелесообразно. (*Стандарт*)
13. К методам временного купирования внутричерепной гипертензии относятся (Приложение №4):
  - люмбальные и вентрикулярные пункции *(Рекомендации)*
  - наружный вентрикулярный дренаж *(Рекомендации)*
  - субгалеальное дренирование *(Рекомендации)*
  - подкожный вентрикулярный резервуар (резервуар Омайя) *(Рекомендации)*
14. Проведение серии люмбальных пункций применяется на ранних стадиях для лечения сообщающейся постгеморрагической гидроцефалии (ПГГ). Объём пассивно извлекаемой ЦСЖ до 10 мл/кг (3-4 мл/кг), не более 20 мл/сут. *(Рекомендации)* Баллотирующий тромб в области 3 желудочка и другие виды окклюзии ликворных путей является противопоказанием к данной процедуре. Люмбальные пункции могут проводиться нейрохирургом (*Стандарт*), а также анестезиологом-реаниматологом, неонатологом, неврологом (*Опции*).
15. Проведение чрезродничковой вентрикулярной пункции проводится по стандартной методике, оптимальным является пассивное выведение до 10мл/кг (3-4 мл/кг) ЦСЖ (не более 20 мл/сут). Нежелательно проведение более 3 вентрикулярных пункций у одного ребенка, исключением является лечение вентрикулита. Длительное применение может вызвать формирование порэнцефалических кист. Вентрикулярные пункции могут проводиться нейрохирургом, неврологом, анестезиологом-реаниматологом, неонатологом. *(Рекомендации)*

16. Наружный вентрикулярный дренаж показан для купирования внутричерепной гипертензии и является единственным методом при лечении различных форм вентрикулита, ассоциированных с ПГГ (*Стандарт*). Устройство позволяет проводить контроль и регулировку количества выводимой ЦСЖ. Возможна методика установки наружного вентрикулярного дренажа во время операции, так и пункционно.
17. Субгалеальное дренирование применяется как процедура отведения цереброспинальной жидкости в субгалеальное пространство (*Рекомендация*). В случаях, когда требуется проведение декомпрессии желудочков головного мозга, возможно проведение пункционной аспирации ликвора из-под кожи. Возможно применение различных вариантов дренажной трубки, в том числе с резервуаром (*Опции*).
18. Подкожный вентрикулярный резервуар типа Омайя. Через подкожный вентрикулярный резервуар ЦСЖ пассивно удаляется до 2-3 раз в день. (*Рекомендации*)
19. При условии санации ликвора и отсутствии признаков прогрессирования внутричерепной гипертензии после прекращения дренирования производится удаление дренажа, и ребенок переходит под наблюдение неонатолога, реаниматолога и невролога. (*Стандарт*)
20. В случае неэффективности методов временного купирования внутричерепной гипертензии, тактика лечения определяется нейрохирургом, неврологом и неонатологом.
21. Возникновение признаков внутричерепной гипертензии (п.11) вследствие закрытия или дисфункции применяемых временных дренирующих систем требует при санированном ликворе нейрохирургического вмешательства, обеспечивающего постоянство контроля ВЧД (*Стандарт*) с проведением планового предоперационного обследования (Приложение №5).
22. Допустимый состав ликвора для проведения ликворо-шунтирующей операции: белок не более 2,5 г/л; цитоз до 30 в поле зрения или 30 в 1 мкл.) (*Рекомендация*)
23. Основным методом постоянного купирования повышенного внутричерепного давления при постгеморрагической гидроцефалии является ликворошунтирующая операция с отводом ЦСЖ в пространства организма (брюшная полость, верхняя полая вена, плевральная полость и др.). (*Стандарт*) При наличии условий могут быть использованы эндоскопические вмешательства. (*Опции*)
24. Нейрохирургическая помощь может быть оказана в неонатальном центре, отделении реанимации новорожденных и нейрохирургии многопрофильного детского стационара врачом нейрохирургом после проведенного предоперационного обследования (Приложение №5). (*Рекомендации*)

25. Нейрохирургическое оперативное вмешательство осуществляется с проведением эндотрахеального наркоза и продленной ИВЛ в отделении реанимации в послеоперационном периоде. *(Рекомендации)*
26. Послеоперационное наблюдение пациента в отделении реанимации новорожденных или отделении патологии новорожденных осуществляется неонатологом, реаниматологом, нейрохирургом, неврологом. *(Рекомендации)*
27. При наличии осложнений в послеоперационном периоде (пролежень, ликворея, дисфункция шунтирующей системы, шунт-инфекция, подкожное скопление ликвора) безотлагательно вызывается нейрохирург *(Стандарт)*.
28. После выписки из отделения патологии новорожденных ребенок, перенесший ВЖК и нейрохирургическое вмешательство, ставится на диспансерный учет у невролога по месту жительства и нейрохирурга в многопрофильном детском стационаре. Дети, перенесшие ВЖК, ПГГ, нейрохирургические вмешательства, нуждаются в проведении ранней реабилитации *(Рекомендации)*.
29. Реабилитационные мероприятия проводятся по показаниям в соответствии с общими принципами реабилитации неврологических и нейрохирургических больных



## ПРИЛОЖЕНИЕ №1

### Классификация внутрижелудочковых кровоизлияний РАСПМ

ВЖК 1 Субэпендимальное кровоизлияние

ВЖК 2 Субэпендимальное кровоизлияние в сочетании с внутрижелудочковым

ВЖК 3 Внутрижелудочковое кровоизлияние в сочетании с паренхиматозным

*При обработке данных и историй болезней рекомендуется использовать классификацию внутрижелудочковых кровоизлияний по МКБ10*

I. Б) Р 52 ВНУТРИЧЕРЕПНЫЕ КРОВОИЗЛИЯНИЯ

Р 52.0 Внутрижелудочковое кровоизлияние I степени (субэпендимальное);

Р 52.1 Внутрижелудочковое кровоизлияние II степени (субэпендимальное + интравентрикулярное);

Р 52.2 Внутрижелудочковое кровоизлияние III степени (субэпендимальное + интравентрикулярное+ перивентрикулярное).



ПРИЛОЖЕНИЕ №2

**Протокол нейросонографии и доплерографии сосудов головного мозга**

(авторы: К.В. Ватолин, А.Н. Веселова, Л.В. Грачева)

Дата исследования «\_\_» \_\_\_\_\_ 201\_ г.

Ребенок \_\_\_\_\_ Возраст \_\_\_\_\_

Структуры головного мозга расположены правильно \_\_\_\_\_

Дифференцировка борозд и извилин не изменена/снижена \_\_\_\_\_

Подоболочечные пространства не расширены/расширены МПЩ \_\_мм

Эхогенность субкортикальных перивентрикулярных зон:  
не изменена/ повышена

В лобных теменных затылочных отделах однородно неоднородно  
\_\_\_\_\_

Полость прозрачной перегородки нет/есть \_\_\_\_\_

Боковые желудочки не расширены/расширены

Поперечный размер \_\_\_\_\_

Ширина тел VL D \_\_\_\_\_ VLS \_\_\_\_\_

Высота передних рогов БЖ    Высота височных рогов БЖ

D \_\_\_\_\_ S \_\_\_\_\_

D \_\_\_\_\_ S \_\_\_\_\_

Высота затылочных рогов БЖ

D \_\_\_\_\_ S \_\_\_\_\_

Просвет боковых желудочков не изменен D \_\_\_\_\_ S \_\_\_\_\_

## ПРИЛОЖЕНИЕ №2

**Сосудистые сплетения:** контуры \_ однородны, **эхогенность** обычная/повышена

**D S**

\_\_\_\_\_

**Ширина III желудочка** \_\_\_\_\_

**Передне-задний размер IV желудочка** \_\_\_\_\_

**C. magna** \_\_\_\_\_

**Очаговые и кистозные изменения вещества мозга не выявлено** \_\_\_\_\_

\_\_\_\_\_

**Кровоток в передних мозговых артериях:**

**Правая ПМА**

**Левая ПМА**

ИР \_\_\_\_\_

ИР \_\_\_\_\_

V<sub>max</sub> \_\_\_\_\_ см/сек

V<sub>max</sub> \_\_\_\_\_ см/сек

V<sub>min</sub> \_\_\_\_\_ см/сек

V<sub>min</sub> \_\_\_\_\_ см/сек

**Кровоток в вене Галена и системе внутренних мозговых вен**

V<sub>max</sub> \_\_\_\_\_ см/сек

**Характер кровотока**

Монофазный (норма) Пульсирующий Прерывистый

**Заключение** \_\_\_\_\_

\_\_\_\_\_  
\_\_\_\_\_  
\_\_\_\_\_

Врач \_\_\_\_\_ ( )

## ПРИЛОЖЕНИЕ № 3

### Ширина переднего рога бокового желудочка у новорожденных в зависимости от гестационного возраста

Нормальные параметры вентрикулярной системы у доношенных новорожденных детей (Наумова Э.Х., 2003)

	Высота тела БЖ**	Ширина лобного рога БЖ*	Высота затылочного рога БЖ**	Высота височного рога БЖ**	Ширина III желудочка*	Передне-задний размер IV желудочка***
Доношенные	4,0±0,06	4,05±0,07	11,95±0,08	2,2±0,08	2,98±0,08	4,95±0,06

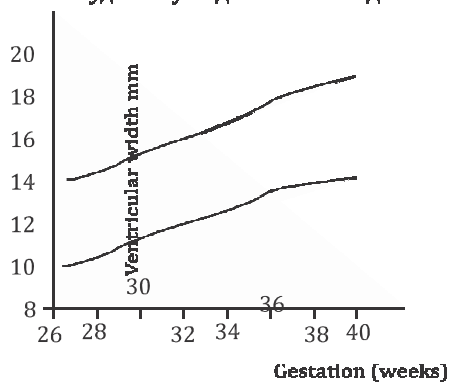
\* - измерения в коронарном срезе

\*\* - измерения в парасагиттальном срезе

\*\*\* - измерения в сагиттальном срезе

**Критические параметры желудочковой системы у недоношенных детей различного гестационного возраста.**

**Размеры переднего рога бокового желудочка у недоношенных детей**



	Гестационный возраст (нед)							
	26	28	30	32	34	36	38	40
Ширина переднего рога бокового желудочка (мм) (97 центиль)	10	10,5	11	11,5	12	13	13,5	14

## Методы временного купирования внутричерепной гипертензии

### *Вентрикулярная пункция.*

#### **Показания:**

1. Наличие сообщающейся или окклюзионной постгеморрагической гидроцефалии;
2. Подозрение (наличие) на инфекцию ликворной системы.

#### **Диагностическая цель:**

1. Получение цереброспинальной жидкости для лабораторного исследования;
2. Измерение ликворного давления.

#### **Лечебная цель:**

1. Выведение цереброспинальной жидкости для снижения внутричерепного давления при нарушении оттока ликвора из желудочковой системы мозга;
2. Интравентрикулярное введение антибактериальных препаратов.

#### **Техника проведения:**

Производится удаление волос в месте предполагаемой пункции, или обработка волос и кожи манипуляционного поля раствором антисептика. Инфильтрационная анестезия с использованием иглы 27-29G в месте пункции 0,25% – 0,5% раствором новокаина – до 1,0 мл.

Проводится пункция переднего рога бокового желудочка в 2 этапа: сначала – подкожная пункция, далее - с изменением угла вкола - пункция бокового желудочка (профилактика наружной ликворреи через пункционный канал). Для манипуляции применяется игла для люмбальных пункций с мандреном диаметром 20-22G. Предпочтительным является доступ справа, который осуществляют через латеральные отделы большого родничка, отступя на 8-10 мм в сторону от сагиттального шва. Иглу вводят подкожно по касательной к черепу, затем вертикализируют иглу до угла в 90 градусов и погружают в мозг на глубину 2-4 см в направлении верхне-наружного края глазницы перпендикулярно к биаурикулярной линии. Удаляется мандрен, после чего по игле начинает поступать ликвор. Одномоментно эвакуируется не более 10,0 мл/кг ликвора. Производится забор ликвора на общий анализ, бактериологическое исследование, исследование методом ПЦР и анализ на метаболиты грибов и анаэробов. После удаления иглы место пункции обрабатывается антисептиком и закрывается асептической наклейкой.

### ***Люмбальная пункция.***

#### **Показания:**

1. Наличие сообщающейся постгеморрагической гидроцефалии
2. Подозрение (наличие) на инфекцию ликворной системы.

#### **Диагностическая цель:**

1. Получение цереброспинальной жидкости для лабораторного исследования
2. Измерение ликворного давления

#### **Лечебная цель:**

1. Выведение цереброспинальной жидкости для снижения внутричерепного давления при отсутствии нарушения оттока ликвора из желудочковой системы мозга
2. Интратекальное введение антибактериальных препаратов

#### **Противопоказания:**

1. Баллотация кровяного сгустка с высокой угрозой окклюзии
2. Окклюзионная гидроцефалия
3. Деформация позвоночника
4. Патологические изменения кожи в зоне манипуляции

#### **Техника проведения:**

Во время пункции больной лежит на боку, близко к краю манипуляционного стола, сгибание позвоночника максимальное (шея согнута, колени подтянуты к животу). Для определения места прокола соединяют прямой линией обе наиболее возвышающиеся точки подвздошных гребней (линия Якоби). Люмбальную пункцию выполняют между остистыми отростками II и III поясничных позвонков или I и II поясничных позвонков. Инфильтрационная анестезия с использованием иглы 27-29G в месте пункции 0,25% – 0,5% раствором новокаина – до 1,0 мл.

Для манипуляции применяется игла для люмбальных пункций с мандреном диаметром 20-22G, длиной 4-6 см. Иглу при пункции направляют вперед и несколько в краниальном направлении параллельно остистым отросткам позвонков. Прохождение желтой связки ощущается как внезапное уменьшение сопротивления игле. После прокола твердой мозговой оболочки игла входит в субарахноидальное пространство. После удаления мандрена цереброспинальная жидкость вытекает самостоятельно. Производится забор ликвора на общий анализ, бактериологическое исследование, исследование методом ПЦР и анализ на метаболиты грибов и анаэробов. После удаления иглы место пункции обрабатывается антисептиком и закрывается асептической наклейкой.

## ***Наружное вентрикулярное дренирование.***

### **Показания:**

1. Прогрессирующая гидроцефалия, в случае невозможности имплантации шунтирующей системы (до санации ликвора).
2. Вентрикулит (до санации ликвора)

Метод наружного вентрикулярного дренирования заключается в отведении ликвора по интракраниальному катетеру и дренажной системе в стерильный резервуар.

Интракраниальный катетер выводится наружу через подкожный тоннель вне первоначального разреза кожи и мягких тканей на голове. Дренирование осуществляется путем оттока жидкости в стерильный резервуар. Выбором высоты расположения резервуара возможно регулировать объем отделяемого ликвора за сутки и внутричерепное давление. Желательным является использование компьютеризированных мониторов контроля внутричерепного давления.

### **Методика проведения.**

После интубации ребенок укладывается на операционный стол на спину, его голова располагается по средней линии.

Производится удаление волос в месте предполагаемой установки дренажа, или обработка волос и кожи манипуляционного поля раствором антисептика. Инфильтрационная анестезия с использованием иглы 27-29G в месте пункции 0,25% – 0,5% раствором новокаина – до 1,0 мл.

На кожу головы наносится рисунок разреза и место вывода дренажа. Дугообразный разрез кожи, подкожной клетчатки и апоневроза длиной до 1 см. Гемостаз. После создания отверстия в кости в проекции переднего рога бокового желудочка, и вскрытия т.м.о. выполняется пункция желудочка силиконовым катетером в направлении верхненаружного края глазницы (на глубину 2-4 см) и перпендикулярно к биаурикулярной линии. Удаляется мандрен, после чего по катетеру начинает поступать ликвор.

Производится забор ликвора на общий анализ, бактериологическое исследование, исследование методом ПЦР и анализ на метаболиты грибов и анаэробов.

Дистальный сегмент катетера проводится подкожно и выводится наружу в 3-5 см кзади от первоначального разреза через контрапертурный разрез. Затем проводится ушивание первоначального разреза, дистальный сегмент катетера фиксируется к коже и подсоединяется к закрытой стерильной системе, на раны накладывается асептическая повязка.

В дальнейшем внутричерепное давление регулируется уровнем расположения резервуара. На протяжении всего послеоперационного периода осуществляется мониторинг давления ликвора, его белкового и клеточного состава. Для наружного вентрикулярного дренирования применяются специальные системы укомплектованные 2-х уровневой бактериальной защитой и аппараты измеряющие и поддерживающие постоянно установленное внутричерепное давление.

## ***Субгалеальное дренирование.***

### **Показания**

1. Прогрессирующая гидроцефалия до санации ликвора.

### **Противопоказания**

1. Инфицирование или трофические нарушения кожи и мягких тканей в области предполагаемого разреза и субгалеального «кармана».

2. Высокий уровень белка (выше 3г/л) в ликворе, исключающее свободный ток по катетеру.

3. Гнойный менингит, менингоэнцефалит.

Метод субгалеального дренирования внутрочерепных полостей содержащих жидкость заключается в ее отведении в хирургически сформированную на голове пациента полость между апоневрозом и надкостницей (субгалеальный «карман») с помощью катетера. Один конец катетера (проксимальный) располагается в дренируемой полости (желудочек головного мозга), а другой (дистальный) – в субгалеальном «кармане». Дренирование осуществляется путем оттока жидкости в субгалеальный «карман», из которого она всасывается окружающими мягкими тканями головы. Если этого оказывается недостаточно, осуществляются повторные пункции «кармана» с его опорожнением.

### **Методика проведения.**

Положение пациента на операционном столе лежа на спине, с поворотом головы в сторону. На кожу головы наносится рисунок разреза и субгалеального «кармана». Линейный разрез кожи, подкожной клетчатки и апоневроза длиной до 1 см в проекции переднего или заднего рога бокового желудочка. Гемостаз.

С использованием прямого зажима формируется обширный субгалеальный «карман» в направлении лобной, височной, теменной областей. В типичном месте для пункции бокового желудочка накладывается фрезевое отверстие в кости черепа диаметром около 3-5 мм. Выполняется пункция бокового желудочка в направлении верхненаружного края глазницы и по направлению к биаурикулярной линии с установкой силиконового катетера на глубину 3,0 – 5,0 см. На катетере устанавливается манжета, которая фиксируется лигатурой к надкостнице. Дистальный конец катетера помещается в субгалеальный карман. Рана послойно ушивается. Кратность пункционного выведения ликвора из-под апоневротического пространства определяется степенью выраженности напряжения кожно-апоневротического лоскута. Объем однократного выведения составляет до 10 мл/кг массы тела ребенка.



## ***Имплантация вентрикулярного резервуара (резервуар Оммайя).***

### **Показания**

1. Прогрессирующая гидроцефалия до санации ликвора.
2. Вентрикулит (введение антибактериальных препаратов).

### **Противопоказания**

1. Инфицирование или трофические нарушения кожи и мягких тканей в области предполагаемого разреза и субгалеального «кармана».
2. Высокий уровень белка (выше 3г/л) в ликворе, исключающий свободный ток по катетеру.

### **Методика имплантации вентрикулярного резервуара.**

Положение пациента на операционном столе лежа на спине, голова прямо на затылке. Линейный или дугообразный разрез кожи, подкожной клетчатки и апоневроза длиной до 1 см в проекции переднего рога бокового желудочка. Гемостаз.

С использованием прямого зажима формируется небольшой субгалеальный «карман» в направлении теменной области по размеру имплантируемого резервуара. В типичном месте для пункции переднего рога бокового желудочка накладывается фрезевое отверстие в кости черепа диаметром около 3-5 мм. Выполняется пункция бокового желудочка в направлении верхненаружного края глазницы и по направлению к биаурикулярной линии с установкой вентрикулярного силиконового катетера на глубину 3,0 – 5,0 см. К дистальный концу катетера присоединяется резервуар и помещается в субгалеальный карман. Рана послойно ушивается. Кратность пункционного выведения ликвора из резервуара определяется состоянием ребенка, наличием гипертензионной симптоматики, нейросонографической картиной. Объем выведения ликвора - до 10 мл/кг массы тела ребенка.



## ПРИЛОЖЕНИЕ №5

### Предоперационное обследование перед нейрохирургической операцией

1. Общий клинический анализ крови, время кровотечения, тромбоциты;
2. Общий клинический анализ мочи;
3. Ликворологическое исследование для имплантации вентрикулоперитонеального шунта
4. После перенесенного вентрикулита 3-х кратное бактериологическое исследование ликвора (в течение 3 дней подряд). Имплантация ВПШ возможна в случае получения стерильного ликвора во всех 3-х посевах. При отсутствии предшествующей инфицированности ликвора имплантация ВПШ возможна после получения однократного стерильного результата бактериологического исследования ликвора.
5. Рентгенография грудной клетки;
6. Обследование крови и ликвора методом ПЦР на ВУИ (ВПГ 1,2,6 типа, ЦМВ, токсоплазмоз, хламидия, микопlasма, уреопlasма);
7. Электрокардиография;
8. Ультразвуковое исследование брюшной полости;
9. Нейросонография;
10. Допплерография сосудов головного мозга (при наличии в клинике);
11. КТ и/или МРТ головного мозга (при наличии в клинике);
12. Совместный консилиум врача-неонатолога, невролога, нейрохирурга;
13. Осмотр анестезиолога-реаниматолога накануне операции;
14. Биохимический анализ крови;
15. Коагулограмма.

## СПИСОК ЛИТЕРАТУРЫ

1. Барашнев Ю.И. Перинатальная неврология -М.: «Триада-Х», 2001. 640 с.
2. Ватолин К.В. Ультразвуковая диагностика заболеваний головного мозга у детей. 2е изд., доп. - М.: Видар-М, 2000. – 136 с.
3. Зиненко Д.Ю., Владимиров М.Ю. Новый подход к диагностике и лечению постгеморрагической гидроцефалии у недоношенных детей. Вопросы практической педиатрии, 2008, т. 3, № 3, с. 5-10
4. Петраки В.Л., Симерницкий Б.П., Нароган М.В., Асадов Р.Н. Протокол оказания нейрохирургической помощи новорожденным и детям грудного возраста с внутрижелудочковыми кровоизлияниями и прогрессирующей гидроцефалией. М., 2012, 23 с.
5. Семенов О.Г., Иова А.С., Лебедько А.М., Рознер Г.О. Комплексное лечение тяжелых форм внутрижелудочковых кровоизлияний у новорожденных. Педиатрия, 2008, т. 87, № 1, с. 44-48
6. Шабалов Н.П. Неонатология. М.: МЕДпресс-информ; 2006, 1264 с.
7. Классификация перинатальных поражений центральной нервной системы у новорожденных.//Методические рекомендации. –М.: ВУНМЦ МЗ РФ, 2000г., 40 с.
8. Ballabh P. Intraventricular Hemorrhage in Premature Infants: Mechanism of Disease. *Pediatr Res.* 2010; 67(1): 1-8.
9. Bassan H, Eshel R, Golan I et al.: External Ventricular Drainage Study Investigators. Timing of external ventricular drainage and neurodevelopmental outcome in preterm infants with posthemorrhagic hydrocephalus. *Eur J Paediatr Neurol.* 2012;16(6): 662-670.
10. Bassan H. Intracranial hemorrhage in the preterm infant: understanding it, preventing it. *Clin Perinatol.* 2009; 36(4): 737-762
11. de Vries L.S., Liem K.D., van Dijk K., Smit B.J. Sie L., Rademaker K.J., et al. Early versus late treatment of posthaemorrhagic ventricular dilatation: results of a retrospective study from five neonatal intensive care units in The Netherlands. *Acta Paediatr* 2002; 91(2): 212-217.
12. Fountas, K.N., Kapsalaki, E.Z., Parish, D.C., Smith, B., Smisson, H.F., Johnston, K.W., Robinson, J.S. Intraventricular administration of rt-PA in patients with intraventricular hemorrhage. *South Med J.* 2005; 98(8): 767-773
13. Gupta S.N., Kechli A.M., Kanamalla U.S. Intracranial hemorrhage in term newborns: management and outcomes. *Pediatr Neurol* 2009; 40: 1-12
14. Hudgins R.J., Boydston W.R., Gilreath C.L. Treatment of posthemorrhagic hydrocephalus in the preterm infant with a ventricular access device. *Pediatr Neurosurg.* 1998; 29(6): 309-313.

15. Lam HP, Heilman CB. Ventricular access device versus ventriculosubgaleal shunt in post hemorrhagic hydrocephalus associated with prematurity. *J Matern Fetal Neonatal Med.* 2009; (11): 1097-1101.
16. Leung G.K., Ng K.B., Taw B.B., Fan Y.W. Extended subcutaneous tunneling technique for external ventricular drainage. *British journal of neurosurgery*, 2007, 21(4), 359-364.
17. Levene M., de Crespigny L.Ch. Classification of intraventricular haemorrhage. *The Lancet*, 1983, 321, 8325: 643.
18. Mauer U.M., Unterreithmeir L., Jahn A. et al. A survey on current practice in the neurosurgical management of preterm infants with posthemorrhagic hydrocephalus in Germany. *J Neurol Surg Cent Eur Neurosurg.* 2013; 74(2): 82-86.
19. Menkes J.H., Sarnat H.B. Perinatal Asphyxia and Trauma: Intracranial hemorrhage. In: *Child Neurology*. 7th edition. Philadelphia: LWW, 2006: 387-391.
20. Papile L, Burstein J, Burstein R, Koffier A Incidence and evolution of subependymal and intraventricular hemorrhage in premature infants: a study of infants < 1500gms. *J Pediatr.* 1978, 92: 529-534.
21. Sklar F., Adegbite A., Shapiro K., et al. Ventriculosubgaleal shunts: Management of posthemorrhagic hydrocephalus in premature infants. *Pediatr Neurosurg.* 1992, 18: 263-265
22. Volpe J.J. Intracranial hemorrhage: germinal matrix- intraventricular hemorrhage. In Volpe JJ, ed. *Neurology of the Newborn*. 5th edition. Philadelphia, Saunders Elsevier; 2008: 517-288.
23. Whitelaw A, Aquilina K. Management of posthaemorrhagic ventricular dilatation. *Arch Dis Child Fetal Neonatal Ed.* 2012; 97(3): 229-233
24. Whitelaw A, Kennedy CR, Brion LP. Diuretic therapy for newborn infants with posthemorrhagic ventricular dilatation (Cochrane Review). In: *The Cochrane Library*, Oxford: 2003. Issue 3.
25. Whitelaw A, Pople I, Cherian S, Evans D, Thoresen M. Phase 1 trial of prevention of hydrocephalus after intraventricular hemorrhage in newborn infants by drainage, irrigation, and fibrinolytic therapy. *Pediatrics* 2003; 111(4 Pt1): 759-765.
26. Willis BK, Kumar CR, Wylen EL, Nanda A. Ventriculosubgaleal shunts for posthemorrhagic hydrocephalus in premature infants. *Pediatr Neurosurg.* 2005; 41(4): 178-185.