

На правах рукописи

СУЛТАНОВ

Руслан Айратович

МЕНИНГИОМЫ ОБЛАСТИ КРАНИОВЕРТЕБРАЛЬНОГО ПЕРЕХОДА:
ТАКТИКА ЛЕЧЕНИЯ И ПРОГНОЗИРОВАНИЕ ИСХОДОВ

3.1.10. Нейрохирургия

АВТОРЕФЕРАТ

диссертации на соискание
ученой степени кандидата медицинских наук

Москва – 2023

Работа выполнена в Федеральном государственном автономном учреждении «Национальный медицинский исследовательский центр нейрохирургии имени академика Н.Н. Бурденко» Министерства здравоохранения Российской Федерации

Научный руководитель:
доктор медицинских наук,
профессор

Шиманский Вадим Николаевич

Научный консультант:
кандидат медицинских наук

Галкин Михаил Викторович

Официальные оппоненты:

Черebilло Владислав Юрьевич член-корреспондент РАН,
доктор медицинских наук, профессор, ФГБОУ ВО ПСПбГМУ им. ак. И.П. Павлова Минздрава России, кафедра и клиника нейрохирургии, заведующий кафедрой и клиникой

Бекяшев Али Хасьянович доктор медицинских наук,
ФГБУ «НМИЦ онкологии им. Н.Н. Блохина» Минздрава России, нейрохирургическое отделение НИИ клинической онкологии имени академика РАН и РАМН Н.Н. Трапезникова, заведующий отделением

Ведущая организация: Государственное бюджетное учреждение «Научно-исследовательский институт скорой помощи им. Н.В. Склифосовского департамента здравоохранения города Москвы»

Защита состоится «___»_____ 2023 г. в 13.00 час на заседании диссертационного совета 21.1.031.01, созданного на базе ФГАУ «НМИЦ нейрохирургии им. ак. Н.Н. Бурденко» Минздрава России (125047, Москва, 4-я Тверская-Ямская, д.16).

С диссертацией можно ознакомиться в научной библиотеке ФГАУ «НМИЦ нейрохирургии им. ак. Н.Н. Бурденко» Минздрава России и на сайте Центра <http://www.nsi.ru>

Автореферат разослан «___»_____ 2023 г.

Ученый секретарь
диссертационного совета 21.1.031.01
доктор медицинских наук

Яковлев Сергей Борисович

ОБЩАЯ ХАРАКТЕРИСТИКА РАБОТЫ

Актуальность исследования

Менингиомы области краниовертебрального перехода (МОКВП) относятся к доброкачественным опухолям, происходящим из клеток паутинной оболочки и плотно прилегающие к твердой мозговой оболочке головного или спинного мозга (Euskirchen, P., 2018; Galgano, MA. 2013). Анатомическими ориентирами места их исходного роста является оболочка в пределах следующих границ: спереди от нижней трети ската черепа до верхнего края тела С2 позвонка; латерально от яремного бугорка затылочной кости до верхнего края дужки С2 позвонка; сзади от переднего края чешуи затылочной кости до остистого отростка С2 позвонка (Miller, E. 1987; Boulton, M.R. 2003). По данным отечественных авторов местом исходного роста МОКВП принято считать оболочку, покрывающую циркулярный синус (Тиглиев, Г.С. 2001).

МОКВП составляют 1,5-3,2% среди всех интракраниальных менингиом и 6-8% среди менингиом задней черепной ямки. Средний возраст выявления МОКВП 50 лет, женщины заболевают чаще мужчин в 2-3,6 раза (Arnautovic, K. I., 2000; Magill, S. T., 2018). Среди всех нозологических единиц в области краниовертебрального перехода МОКВП составляют до 70 % случаев (Yasuoka, S., 1978; George, B., 1997).

Лечение менингиом указанной локализации представляет собой сложную задачу, в решении которой используются как хирургические, так и лучевые методики лечения. Радикальное удаление этих опухолей с сохранением высокого функционального статуса пациента не всегда представляется возможным. Учитывая их тесные анатомические взаимоотношения с окружающими нейроваскулярными структурами, в первую очередь - позвоночной артерией (ПА), пиальной оболочкой ствола головного мозга и шейного отдела спинного мозга, а также с каудальной группой черепных нервов тотальное удаление МОКВП может привести к тяжелой инвалидизации, а в некоторых случаях – к летальным исходам (Коновалов, А. Н., 2002; Pirotte, B. J. M., 2010; Bydon, M., 2014; Yamahata, H., 2016; Гуляев, Д. А., 2017). Лучевое

лечение, применяемое при МОКВП, сопряжено с риском развития отека ствола головного и спинного мозга, а также других отсроченных осложнений, например, нейропатией черепных нервов (Галкин, М.В., 2012; Куканов, В.В., 2016; Mehta, G.U., 2018; Mantziaris, G., 2022). Отдельно стоит выделить применение паллиативных операций у пациентов с отягощенным соматическим статусом и широким вентральным обильно васкуляризированным матриксом опухоли, к таким операциям относятся декомпрессия краниовертебрального перехода с пластикой твердой мозговой оболочки и вентрикулоперитонеостомия (Кондрахов, С.В., 2016; Тяняшин, С.В., 2016; Шиманский, В.Н., 2019).

Степень разработанности темы

Описанные в публикациях небольшие серии наблюдений не позволяют представить достоверные предикторы осложнений и исходов после лечения МОКВП. Как в мировой, так и в отечественной литературе до сих пор нет описанного алгоритма лечения пациентов с МОКВП. Не определены показания к выбору хирургического, лучевого и комбинированного (хирургическое лечение с последующим проведением лучевой терапии) методов лечения пациентов с МОКВП.

Определение тактики лечения пациентов с МОКВП с учетом топографо-анатомического расположения опухоли, данных нейровизуализации и неврологического статуса позволит снизить частоту осложнений и повысить функциональный статус и качество жизни пациентов после лечения. В связи со всем вышесказанным, задача определения тактики лечения пациентов с МОКВП является весьма актуальной.

Цель работы

Определить прогностические факторы для исходов хирургического, лучевого и комбинированного лечения менингиом области краниовертебрального перехода и провести их сравнительную оценку и степень

влияния на неврологический и функциональный статусы.

Задачи исследования

1. Выявить факторы, определяющие клиническую картину заболевания у пациентов с менингиомами области краниовертебрального перехода.

2. Сформулировать факторы, влияющие на радикальность удаления менингиом области краниовертебрального перехода на основании клинико-рентгенологических критериев.

3. Оценить результаты хирургического и лучевого лечения пациентов с менингиомами области краниовертебрального перехода в раннем и отдаленном послеоперационном периоде.

4. Оценить функциональный статус и качество жизни пациентов с менингиомами области краниовертебрального перехода до и после хирургического и комбинированного лечения.

5. Сформулировать алгоритм выбора метода лечения пациентов с менингиомами области краниовертебрального перехода на основе результатов проведенного исследования.

Научная новизна

Впервые, на большом клиническом материале и принципах доказательной медицины показана зависимость неврологического и функционального статусов от степени радикальности удаления менингиомами области краниовертебрального перехода.

Описаны критерии, влияющие на радикальность удаления опухоли в зависимости от топограф-анатомических особенностей.

Сформулированы факторы риска развития неврологических осложнений и ухудшения функционального статуса пациентов в зависимости от радикальности хирургического лечения пациентов с менингиомами области краниовертебрального перехода.

Выявлены предикторы, способствующие сохранению функционального состояния пациентов после хирургического и комбинированного лечения в

зависимости от степени радикальности удаления опухоли.

Создан и внедрен в практику опросник оценки качества жизни для пациентов с менингиомами области краниовертебрального перехода.

Теоретическая и практическая значимость

Обоснованы критерии радикальности удаления менингиом области краниовертебрального перехода для достижения лучших функциональных результатов в послеоперационном периоде. Разработаны и обоснованы показания к комбинированному лечению данной патологии. Изучена зависимость качества жизни от радикальности удаления и неврологического статуса после лечения.

Сформулированные в диссертационной работе практические рекомендации по лечению пациентов с менингиомами области краниовертебрального перехода, а также применение опросника качества жизни внедрены в практику 5 нейрохирургического отделения (околостволовые опухоли) ФГАУ «НМИЦ нейрохирургии им. ак. Н.Н. Бурденко» Минздрава России.

Методология исследования

Методологической основой диссертационного исследования является анализ 224 пациентов с менингиомами области краниовертебрального перехода в НМИЦ нейрохирургии им. ак. Н.Н. Бурденко с 2005 по 2022 гг.

В исследование вошли как проспективные, так и ретроспективные группы пациентов. Для удобства анализа выделены 4 группы пациентов в зависимости типа проведенного лечения: хирургическое, лучевое, комбинированное и группа наблюдения.

В ходе исследования применялись общенаучные методы обобщения, дедукции, статистического и сравнительного анализов, табличные и графические приемы визуализации данных.

Основные положения, выносимые на защиту

Все пациенты с менингиомами области краниовертебрального перехода до лечения имеют неврологический дефицит различной степени тяжести.

Хирургическое вмешательство у пациентов с менингиомами области краниовертебрального перехода является эффективным методом лечения.

Радикальное удаление менингиомы области краниовертебрального перехода достоверно ухудшает состояние пациентов за счет нарастания неврологического дефицита, меньшая степень радикальности приводит к достоверно лучшему результату лечения.

Показания к проведению комбинированного лечения определяются следующими параметрами: лучевое лечение необходимо использовать при субтотальном и частичном удалении с целью контроля опухолевого роста.

Отдаленные результаты хирургического и комбинированного лечения менингиом области краниовертебрального перехода достоверно лучше ранних послеоперационных результатов вне зависимости от степени радикальности удаления опухоли.

Качество жизни выше у пациентов после субтотального и частичного удаления менингиом области краниовертебрального перехода, прошедшие в последующем курс лучевого лечения.

Достоверность и обоснованность научных положений

Достоверность, обоснованность результатов и выводов данного исследования подтверждается их соответствием, адекватно поставленным целям и задачам и подтвержденных статистической достоверностью данных. Достоверность также подтверждена актом первичной проверки материалов исследования.

Личный вклад автора

Автору принадлежит ведущая роль в сборе материала, анализе,

обобщении и научном обосновании полученных результатов, в непосредственном участии во всех этапах исследования: определении цели и задач исследования, участии в лечении пациентов, в том числе в нейрохирургических операциях в качестве ассистента, в формулировке выводов, подготовке публикаций результатов исследования, написании текста диссертации и автореферата.

Апробация работы

Основные положения и результаты диссертации доложены и обсуждены на: IX Всероссийском съезде нейрохирургов (15-18 июня 2021 года, Москва), XXI Всероссийской научно-практической конференции «Поленовские чтения» (26-28 апреля 2022 года, Санкт-Петербург); расширенном заседании проблемной комиссии «Хирургия основания черепа» ФГАУ «НМИЦ нейрохирургии им. ак. Н.Н. Бурденко» Минздрава России 28 апреля 2023 года.

Публикации

По материалам диссертации опубликовано 8 печатных работ, из них 3 статьи - в рецензируемых научных журналах, входящих в перечень ВАК Министерства науки и высшего образования РФ, 5 - в виде тезисов в материалах отечественных и международных конференций.

Структура и объем диссертации

Диссертация изложена на 134 страницах текста, состоит из введения, обзора литературы, главы «материалы и методы», 3 глав собственного материала, заключения, выводов, практических рекомендаций, списка литературы и 3 приложений. Работа содержит 13 таблиц, 62 рисунка. Библиографический указатель содержит 135 источников, из них 28 отечественных и 107 зарубежных.

СОДЕРЖАНИЕ РАБОТЫ

Материалы и методы

Общие статистические данные

В настоящей работе представлен анализ результатов лечения и наблюдения 224 пациентов с МОКВП. Пациенты, вошедшие в данное исследование, проходили лечение и наблюдение на базе НМИЦ нейрохирургии им. ак. Н.Н. Бурденко в период с 2005 по 2022 гг. Соотношение женщин и мужчин в нашем исследовании составляет 79% и 21% или 3,8:1 соответственно.

Возраст пациентов варьировал от 26 до 80 лет. Чаще всего МОКВП встречались в возрасте от 56 до 65 лет.

На основании метода лечения все пациенты в настоящем исследовании были распределены на 4 группы: хирургическое лечение – 156 пациентов (69,6%), лучевое лечение – 14 пациентов (6,2%), комбинированное лечение (хирургическое + лучевое) – 40 пациентов (17,9%), а также пациенты без хирургического и лучевого лечения, наблюдаемые в поликлинике в амбулаторном порядке с диагнозом МОКВП – 14 пациентов (6,2%).

Критерии включения в настоящем исследовании были следующие: возраст пациента старше 18 лет; первичная менингиома области краниовертебрального перехода; лечение только на базе НМИЦ нейрохирургии им. ак. Н.Н. Бурденко; пациент получил только одно хирургическое и/или только один курс лучевого лечения.

Критерии исключения в настоящем исследовании были следующие: возраст пациента младше 18 лет; повторное оперативное вмешательство по поводу менингиомы области краниовертебрального перехода; раннее лечение вне НМИЦ нейрохирургии им. ак. Н.Н. Бурденко.

Для классификации МОКВП использованы классификации по топографо-анатомическому расположению относительно кольца большого затылочного отверстия и по степени компрессии ствола головного и спинного мозга.

По топографо-анатомической классификации МОКВП были

распределены следующим образом: переднее расположение – 8 пациентов (3,6%), переднебоковое – 149 (66,5%), боковое – 35 (15,6%), заднебоковое – 24 (10,7%), заднее – 8 (3,6%).

По степени компрессии ствола головного мозга и шейного отдела спинного мозга распределение было следующим: 1 степень компрессии - 38 (17,4%) пациентов (медиальный край опухоли на уровне большого затылочного отверстия достигает до 1/3 диаметра ствола), 2 степень компрессии - 57 (26%) (медиальный край опухоли на уровне большого затылочного отверстия достигает до 1/2 диаметра ствола), 3 степень компрессии - 124 (56,6%) (опухоль компримирует ствол более 1/2 его диаметра).

Все пациенты на догоспитальном этапе и/или в стационаре проходили стандартное комплексное обследование, включающее исследование неврологического и соматического статуса, нейроофтальмологическое и оториноларингологическое обследования, лабораторные исследования, нейровизуализационные методы исследования, в том числе с контрастным усилением.

Исследование соматического статуса по показаниям включало рентгенографию и/или компьютерную томографию (КТ) органов грудной клетки, спирометрию, электрокардиографию, эхокардиографию, фиброгастродуоденоскопию, ультразвуковое исследование вен нижних конечностей. При показаниях выполнялись дополнительные исследования систем органов для выяснения степени компенсации имеющихся сопутствующих заболеваний.

Методы исследования

Всем пациентам в дооперационном периоде проводилась магнитно-резонансная томография (МРТ) головного мозга с и без контрастного усиления в трех проекциях: аксиальный, фронтальный и сагиттальный. В каждом случае в обязательном порядке проводились измерения размеров опухоли, они были следующие: средний аксиальный размер – 24,54 мм, средний фронтальный

размер – 19,75 мм, средний сагиттальный размер – 27,12 мм. Средний объем опухоли составил 8,76 см³.

Также, по данным МРТ проводилась оценка дополнительных параметров: отек ствола головного мозга и шейного отдела спинного мозга, воздействие на позвоночную артерию опухолью, ликворная щель (пространство между капсулой опухоли и пиальной оболочкой мозга, гидроцефалия, наличие кист в опухоли. Наличие отека ствола мозга оценивалось как «да» (47 пациентов – 21%) или «нет» (177 пациентов – 79%).

Воздействие на позвоночную артерию опухолью оценивалось как «да» (199 пациентов – 88,8%), из них пациенты были распределены на 2 группы: ПА находится в строме опухоли (85 пациентов, 42,7%) и ПА находится не в строме опухоли (114 пациентов, 57,3%), случаи, когда ПА не воздействовала на опухоль, оценивались как «нет» (25 пациентов, 11,2%). Ликворная щель оценивалась как «да» (156 пациентов, 69,6%) или «нет» (68 пациентов, 30,4%). Гидроцефалия оценивалась как «да» (19 пациентов, 8,5%) или «нет» (205 пациентов, 91,5%). Наличие петрификатов в опухоли оценивались как «да» (7 пациентов, 3,1%) или «нет» (217 пациентов, 96,9%).

Все оперативные вмешательства проводились под внутривенным наркозом с ИВЛ.

Хирургическое лечение получили 196 пациентов, которые были распределены на 3 группы: удаление опухоли – 191 (97,4%), декомпрессия краниовертебрального перехода с пластикой твердой мозговой оболочки – 4 (2%), вентрикулоперитонеостомия – 1 (0,5%). Хирургическое удаление опухоли проводилось в положении «полусидя» – 130 пациентов (66,7%), в положении «на боку» – 36 (18,5%), в положении «на животе» – 29 (14,9%). Все операции проводились с использованием микрохирургического инструментария, операционного микроскопа, а также с применением транспищеводной эхокардиографии при проведении операции в положении «полусидя».

Степень радикальности удаления опухоли оценивалась в конце оперативного вмешательства во время осмотра ложе удаленной опухоли и

диктовалась определенными условиями: вовлеченность в опухоль позвоночной артерии, границами между опухолью и структурами краниовертебрального перехода, расположение матрикса опухоли. В случае четких границ арахноидальной диссекции, контроля позвоночной артерии и идентификации всех нейроваскулярных структур опухоль удалялась тотально. При отсутствии границ между паутинной оболочкой и нейроваскулярными структурами опухоль удалялась субтотально. Частичное удаление опухоли или ее открытая биопсия проводились в случаях отсутствия плоскости диссекции, плотной богато васкуляризированной структурой опухоли в сочетании с тяжелым соматическим статусом пациента, а также в случаях интраоперационных осложнений таких как воздушная венозная эмболия, повреждение сегмента позвоночной артерии и гемодинамические нарушения.

Послеоперационное наблюдение

В течение первых 24 часов после оперативного вмешательства пациентам в обязательном порядке проводилось КТ головного мозга для исключения геморрагических осложнений, оценки размеров желудочковой системы, выраженности пневмоцефалии.

После выписки из стационара всем пациентам рекомендовано проведение контроля МРТ головного мозга через 4 месяца после окончания лечения. Далее, пациенты выполняли МРТ головного мозга 1 раз в год в течение 5 лет, после 5-летнего периода - 1 раз в 2 года.

В случаях выявления продолженного роста опухоли проводилась лучевое лечение в отделении радиотерапии НМИЦ нейрохирургии им. ак. Н.Н. Бурденко. Пациенты, которым проводилось повторное хирургическое лечение в данное исследование не вошли (8 пациентов).

Катамнез удалось собрать у 172 пациентов (76,7%). Общая летальность в настоящем исследовании составила 7% (12 пациентов), из них 8,3% (1 пациент) скончался от основного заболевания, 91,7% (11 пациентов) скончались от осложнений сопутствующих заболеваний.

Оценка качества жизни пациентов с МОКВП

Предложенная нами шкала оценки качества жизни состоит из 6 блоков: тревожность, нарушение функции равновесия, нарушение функции каудальной группы черепных нервов, функции верхних и нижних конечностей, общее состояние, а также социальный аспект заболевания. Каждый вопрос оценивался до 1 (абсолютно не согласен) до 5 баллов (абсолютно согласен) и отражал степень согласия с представленным утверждением, суммарный результат по каждому блоку мог составлять от 3 до 15 баллов или от 18 до 90 баллов за весь опросник (анкету). Чем больше количество баллов, тем выше уровень нарушений и ниже качество жизни. Всего в опросе приняло участие 119 пациентов – 30 до и после лечения, 89 в катамнезе. Данные тестирования качества жизни при помощи опросника для пациентов с МОКВП были обработаны и проанализированы.

Статистическая обработка материала

Материал фиксировался в специально разработанной электронной базе данных в системе «Red Cap». В базе данных содержится информация о пациентах, состоянии в дооперационном, послеоперационном периодах, а также данные катамнеза. Статистический анализ данных проведен с помощью языка статистического программирования и среды R (версия 3.6.1) в IDE RStudio (версия 1.2.1335). Распределение непрерывных и дискретных количественных переменных в выборке представлены как среднее арифметическое и стандартное отклонение ($M \pm SD$) для нормально распределенных случайных величин, медиана и квартили ($Me [Q1; Q3]$) для величин, распределение которых отличается от нормального. Категориальные показатели представлены как абсолютное число и процентное соотношение (n (%)). Соответствие выборки нормальному распределению определялось с помощью теста Шапиро-Уилка. Тестирование статистических гипотез о различии в распределении количественных переменных в независимых выборках проводили с помощью метода Манна-Уитни, для зависимых выборок

использовался критерий Уилкоксона для парных сравнений. Различия в распределениях категориальных переменных в независимых выборках тестировали с помощью критерия Хи-квадрат и точного критерия Фишера, для зависимых выборок использовался критерий Мак-Немара. Нулевую гипотезу в статистических тестах отклоняли при уровне значимости $p < 0,05$.

Клиническая картина при менигиомах области краниовертебрального перехода

Самыми частыми жалобами пациентов с МОКВП являются головная боль и боль в шее (206 пациентов, 92%) и шаткость походки (154 пациента, 69,1%). В ряде случаев пациентов беспокоила тошнота с приступами рвоты (14 пациентов, 6,2%) (Рисунок 1).

В ходе подсчета данных, выявляется корреляция между степенью компрессии ствола головного и спинного мозга и нарушением статики и походки (с увеличением степени компрессии увеличивается количество пациентов с атаксией, $p < 0,05$).

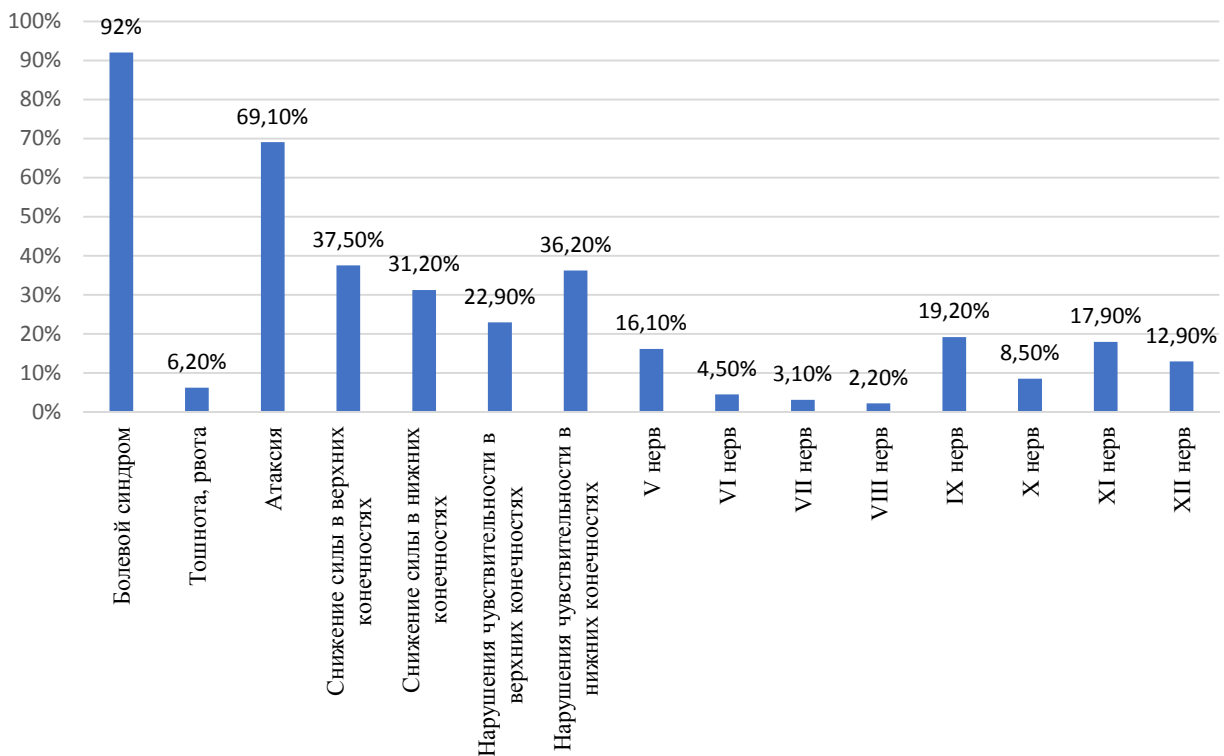


Рисунок 1 – Неврологический статус пациентов с МОКВП до лечения

В неврологическом статусе в дооперационном периоде отмечались снижение силы верхних конечностей у 84 пациентов (37,5%). Определяется зависимость между степенью компрессии ствола головного мозга и слабостью верхних конечностей ($p < 0,05$). Выявляется значительная зависимость между парезом верхних конечностей и типом выбранного лечения ($p < 0,05$), у пациентов из группы «комбинированное лечение» значительно чаще выявлялся парез верхних конечностей.

Слабость нижних конечностей выявлена у 70 пациентов (31,2%). Отмечается корреляция между слабостью нижних конечностей и типом выбранного лечения ($p < 0,05$), у пациентов из группы «комбинированное лечение» значительно чаще выявлялся парез нижних конечностей.

Нарушение чувствительности в виде онемения рук встречались у 51 пациента (22,9%), онемения ног у 81 (36,2%). Зависимости между снижением чувствительности и размером опухоли или степенью компрессии ствола головного мозга не выявлено.

Снижение функции тройничного нерва в виде гипестезии лица обнаружено у 10 (4,5%) пациентов, снижение роговичного рефлекса - у 36 (16,1%).

Признаки внутричерепной гипертензии в виде отека дисков зрительных нервов зафиксировано у 2 (0,9%) пациентов.

Недостаточность функции глазодвигательных нервов при МОКВП достаточно редкое явление. В нашей серии было 2 (0,9%) пациента с нарушением функции блокового нерва и 10 (4,5%) - отводящего нерва.

Нарушение функции каудальной группы черепных нервов, проявляющиеся затруднением глотания твердой и/или жидкой пищи, осиплости голоса и затруднением произношения ряда букв и звуков, а также снижением силы верхнего плечевого пояса являются одной из самых многочисленных в данном исследовании.

Парез языкоглоточного нерва отмечался у 43 пациентов (19,2%), блуждающего нерва у 19 (8,5%), добавочного нерва - у 40 (17,9%) и

подъязычного нерва - у 29 (12,9%) (Рисунок 2).

Выявляется корреляция между степенью компрессии ствола мозга и частотой нарушения функции как языкоглоточного нерва ($p < 0,002$), так и добавочного нерва ($p < 0,011$).

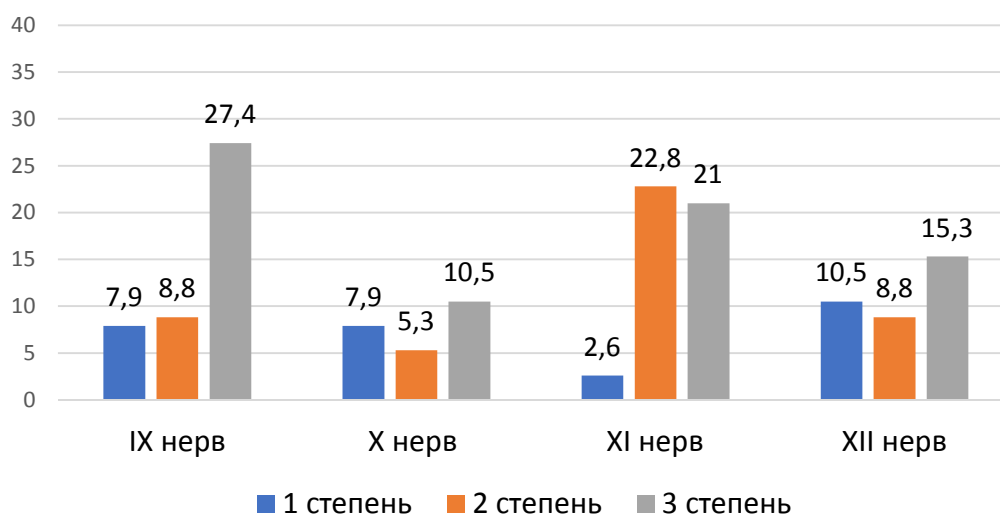


Рисунок 2 – Зависимость между степенью компрессии ствола головного мозга и шейного отдела спинного мозга и нарушением функции каудальной группы черепных нервов

Функциональная активность по модифицированной шкале Рэнкин до лечения на уровне 1-3 баллов отмечалась у 210 пациентов (93,8%), на уровне 4-5 баллов у 14 (6,2%).

В до и послеоперационном периоде состояние пациентов и их функциональный статус оценивался также по шкале Карновского. Так, состояние на уровне 90 баллов отмечено у 21,9%, 80 баллов – 42,4%, 70 баллов – 23,7%, 60 баллов – 5,8%, 50 баллов – 4,9%, 40 баллов – 1,3%. Функционального статуса на уровне 100 баллов перед операцией не имел ни один пациент. Также не было пациентов с индексом Карновского ниже 40 баллов.

РЕЗУЛЬТАТЫ ИССЛЕДОВАНИЯ

Результаты хирургического лечения пациентов с МОКВП

В группе хирургического лечения все пациенты разделены на две категории: удаление опухоли – 154 пациента (98,7%) и декомпрессия

краниовертебрального перехода с пластикой твердой мозговой оболочки – 2 пациента (1,3%).

Срединный субокципитальный доступ был использован в 98,1% случаев (151 пациент), расширенный латеральный в 1,9% (3 пациента).

Тотальное удаление опухоли было достигнуто у 103 (66,5%) пациента, субтотальное – 38 (24,5%), частичное – 11 (7,1%), открытая биопсия опухоли – 3 (1,9%) (Рисунок 3).

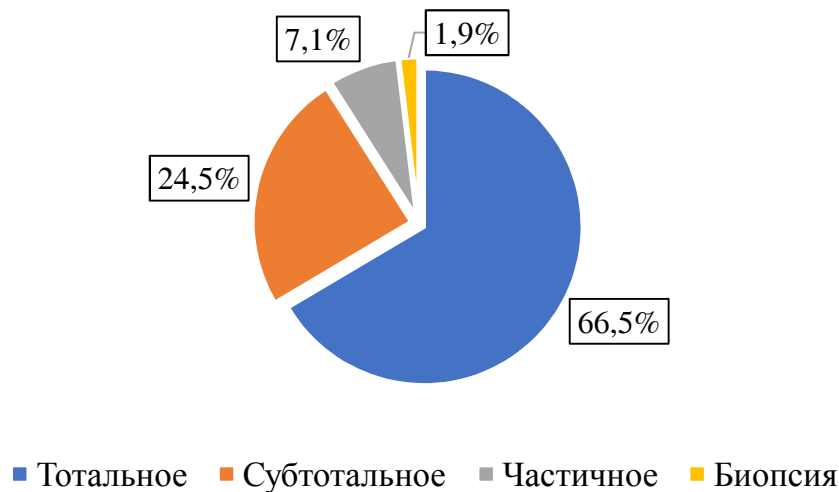


Рисунок 3 – Радикальность удаление в группе «хирургическое лечение»

По данным МРТ интимное сращение и/или окутывание позвоночной артерии отмечалось в 92,3% случаев, компрессия ствола головного и спинного мозга была у 99,4%, из них 1-ая степень компрессии – 13,5%, 2-ая степень – 29%, 3-я степень – 57,4%. Видимая граница между капсулой опухоли и мягкой мозговой оболочкой отсутствовала у 29,5%, расширение желудочковой системы отмечено у 9,6% пациентов. Точный тест Фишера не выявил взаимосвязи между топографо-анатомическим расположением опухоли и степенью радикальности ее удаления ($p > 0,05$).

Болевой синдром в раннем послеоперационном периоде был зарегистрирован у 92,3% пациентов, через 6 месяцев выявилась тенденция к уменьшению – 43,2% беспокоила головная боль или боль в шее.

Нарушение статики и походки, проявляющиеся пошатыванием при

ходьбе и неустойчивостью в позе Ромберга на 7 сутки после операции выявлено у 67,7% пациентов, а через 6 месяцев – у 39,7%.

Снижение мышечной силы в руках в раннем послеоперационном периоде отмечено у 30,3% пациентов, через 6 месяцев – 25,5%. Снижение мышечной силы в ногах в раннем послеоперационном периоде выявлено у 21,3% пациентов, через 6 месяцев – 14,5%.

Нарушение функции глотания и/или снижение глоточного рефлекса в раннем послеоперационном периоде было выявлено у 22,6%, через 6 месяцев – 16,6%. Увеличение частоты случаев недостаточности каудальной группы черепных нервов после операции относительно дооперационного статистически достоверно ($p < 0,05$).

Функциональное состояние пациентов в до и послеоперационном периоде оценивались по шкале Карновского и колебалось в пределах от 40 до 90 баллов. Пациенты, имеющие ниже 40 баллов по Карновского в данное исследование не включены, пациентов со 100 баллами в настоящей группе не было. Снижение функциональной активности у пациентов с МОКВП происходило за счет вестибулярных нарушений и нарушения функции каудальной группы черепных нервов.

Интраоперационные осложнения были зафиксированы у 7 пациентов (4,5%), послеоперационные осложнения были выявлены у 16 пациентов (10,3%). По гистологической классификации подавляющее большинство составили менингиомы Grade I – 97,4%, Grade II – 2,6%, Grade III в нашей группе выявлено не было. Летальность в данной группе составила 0,6%.

5-летняя общая выживаемость составила 96%, 10-летняя – 84%, 15-летняя – 73%.

5-летняя безрецидивная выживаемость составила 87%, 10-летняя – 82%, 15-летняя – 65,5%.

Выявляется статистически достоверная взаимосвязь между радикальностью удаления и отдаленных осложнений, в случаях субтотального удаления осложнений меньше ($p < 0,05$).

Результаты лучевого лечения пациентов с МОКВП

Лучевое лечение (лучевая терапия без хирургического лечения) было проведено 14 пациентам (6,2% от общей группы). В данную группу вошли больные, прошедшие в качестве основного метода лечения только курс лучевой терапии без предварительного и/или последующего хирургического лечения.

По топографо-анатомическим характеристикам распределение следующее: передние – 0%, переднелатеральные – 71,4%, латеральное расположение – 14,3%, заднелатеральное – 7,1%, заднее – 7,1%. Взаимосвязи между топографо-анатомическим расположением опухоли, неврологическим статусом до начала лечения и безрецидивной выживаемостью достоверно не получено ($p > 0.05$).

Конфликт с позвоночной артерией отмечался в 78,6% случаев, компрессия ствола головного и спинного мозга была у 85,7%, из них 1 степень компрессии – 58,3%, 2 степень – 25%, 3 степень – 16,7%.

Видимая граница между капсулой опухоли и мягкой мозговой оболочкой отсутствовала у 14,3%, расширение желудочковой системы отмечено не было.

Наиболее частыми симптомами у пациентов до лучевого лечения были: болевой синдром – 85,7%, нарушение статики и походки – 50%, нарушение функции V и XII черепных нервов по 21,4% соответственно.

По режиму лучевого лечения распределение следующее: радиохирургия – 2 пациентов (14,3%), гипофракционирование – 9 (64,3%), стандартное фракционирование – 3 (21,4%).

Острых лучевых реакций зафиксировано не было, отсроченные лучевые реакции в виде усугубления неврологического дефицита были в 1 случае (7,1%). Контроль опухолевого роста в группе был достигнут в 100%. 5-летняя общая и безрецидивная выживаемость составила 100%, 10-летняя – 100%.

Результаты комбинированного лечения пациентов с МОКВП

Комбинированное лечение (хирургическое + лучевое) было проведено 40 пациентам (17,9% от общей группы). В данную группу вошли пациенты, после

частичного и субтотального удаления опухоли, а также после декомпрессии краниовертебрального перехода с пластикой твердой мозговой оболочки или вентрикулоперитонеостомии с последующим проведением лучевого лечения.

По данным МРТ конфликт с позвоночной артерией отмечался в 100% случаев, компрессия ствола головного и спинного мозга была у 100%, из них 1 степень компрессии – 5%, 2 степень – 17,5%, 3 степень – 77,5%.

Видимая граница между капсулой опухоли и мягкой мозговой оболочкой отсутствовала у 47,5%, расширение желудочковой системы отмечено у 10% пациентов. Лучевое лечение достоверно влияет на возникновения ликворной щели ($p < 0,05$).

В группе комбинированного лечения все пациенты поделены на две категории: удаление опухоли – 37 (92,5%) пациентов, декомпрессия краниовертебрального перехода с пластикой твердой мозговой оболочки – 2 (5%) и вентрикулоперитонеальное шунтирование – 1 (2,5%).

Субтотальное удаление опухоли было достигнуто у 28 (75,7%) пациентов, частичное – 9 (24,3%).

Наиболее частыми симптомами у пациентов до хирургического лечения были: болевой синдром – 97,5%, нарушение статики и походки – 72,5%, снижение мышечной силы в руках и ногах – 35%, гипестезия в верхних и нижних конечностях – 27,5% и 40% соответственно (Рисунок 4).

Лучевое лечение после хирургического лечения было проведено 40 пациентам (100%). Медиана объема облученной опухоли составила 12 ($\pm 9,55$) см³, число фракций за весь курс лечения в среднем составил 7 [5,30], а медиана разовой лучевой дозы 4,26 ($\pm 2,91$) Грей.

По режиму лучевого лечения распределение следующее: радиохирurgia – 6 пациентов (15%), гипофракционирование – 15 (37,5%), стандартное фракционирование – 19 (47,5%).

Острых лучевых реакций зафиксировано не было, отсроченные лучевые реакции в виде усугубления неврологического дефицита были в 2 случаях (5%). Контроль опухолевого роста в группе был достигнут в 84%. С уменьшением

степени радикальности операции, увеличивается частота возникновения продолженного роста опухоли ($p < 0,05$).

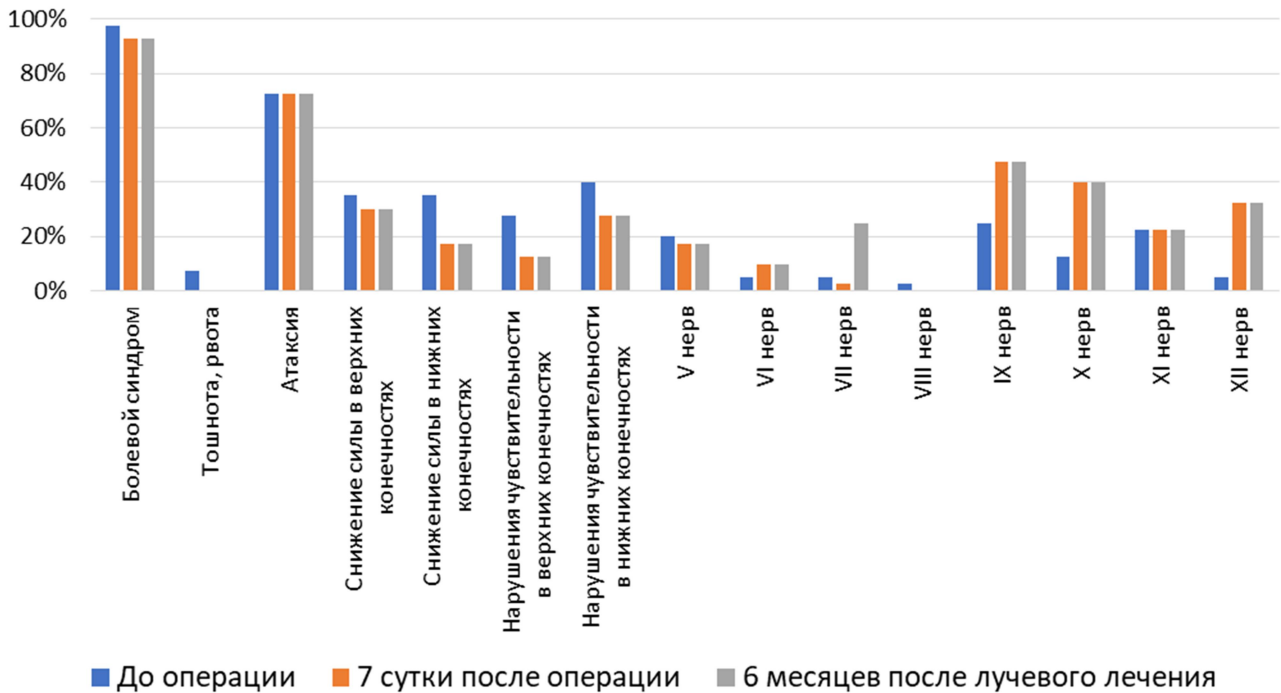


Рисунок 4 – Динамика неврологического статуса у пациентов в группе «комбинированное лечение»

У 5 (13,5%) пациентов отмечался продолженный рост опухоли, смертность за весь период наблюдения в группе составила 2,7% (1 пациент). 1 пациент скончался от осложнений соматической патологии.

5-летняя общая выживаемость составила 100%, 10-летняя – 93%, 15-летняя – 93%.

5-летняя безрецидивная выживаемость составила 93,7%, 10-летняя – 72%, 15-летняя – 54%.

Статистические данные группы «наблюдение» пациентов с МОКВП

Группа наблюдения состоит из пациентов с впервые выявленной менингиомой области краниовертебрального перехода, которым не проводилось ни хирургическое, ни лучевое лечение. Тактика наблюдения принималась коллегиально в каждом конкретном случае, учитывались данные нейровизуализации, неврологический осмотр и консультации смежных

специалистов, возраст и наличие сопутствующих заболеваний. В данную группу вошло 14 пациентов (6,2% от общей группы).

Наиболее частыми симптомами у пациентов в группе наблюдения были: болевой синдром – 71,4%, нарушение статики и походки – 14,3%, нарушение функции черепных нервов, снижение мышечной силы и/или чувствительности конечностей в данной группе выявлено не было. Пациенты с индексом Карновского в диапазоне 80-90 баллов составляют 85,8% от всей группы наблюдения.

Катамнез удалось собрать у 85,7% (12 пациентов). Медиана глубины катамнеза 72 месяца [66,2; 77], максимальный срок катамнеза составил 98 месяцев (8,1 лет).

У 4 пациентов (33,3%) отмечалось усугубление неврологического дефицита в виде усиление головной боли и атаксии, смертность за весь период наблюдения в группе составила 25% (3 пациента), причиной являлись осложнения соматической патологии.

Функциональные исходы и оценка качества жизни у пациентов с менингиомами области краниовертебрального перехода

При оценке функциональных исходов использовалась шкала Карновского для изучения общего состояния и уровня социально-бытовой адаптации больных. Степень выраженности функционального неврологического дефицита оценивалась по шкале Рэнкин, часто используемая в неврологической и нейрохирургической клиниках. Обе эти шкалы относят к способам объективной оценки состояния пациентов. Для оценки качества жизни до и после операции был применён опросник (анкета) для пациентов с МОКВП, который был разработан при участии автора настоящего исследования. Опросник разделен на 6 блоков с 3-мя вопросами, каждый блок несет в себе вопросы по отдельному функциональному и неврологическому нарушению.

При исследовании функционального статуса и качества жизни пациентов с МОКВП удалось выявить некоторые особенности. В частности, пациенты из

группы «комбинированное лечение» имеют более высокий функциональный статус и выше уровень качества жизни по некоторым параметрам.

При сравнении показателей опросника качества жизни в группе «комбинированное лечение» отмечалась положительная динамика после проведенного лечения во всех шести блоках, что подтверждается статистически ($p < 0,05$).

Таким образом, в результате выполненного исследования, на основании клинико-рентгенологических, интраоперационных, катamnестических и статистических данных, нами разработан и сформулирован алгоритм лечения пациентов с МОКВП (Рисунок 5).

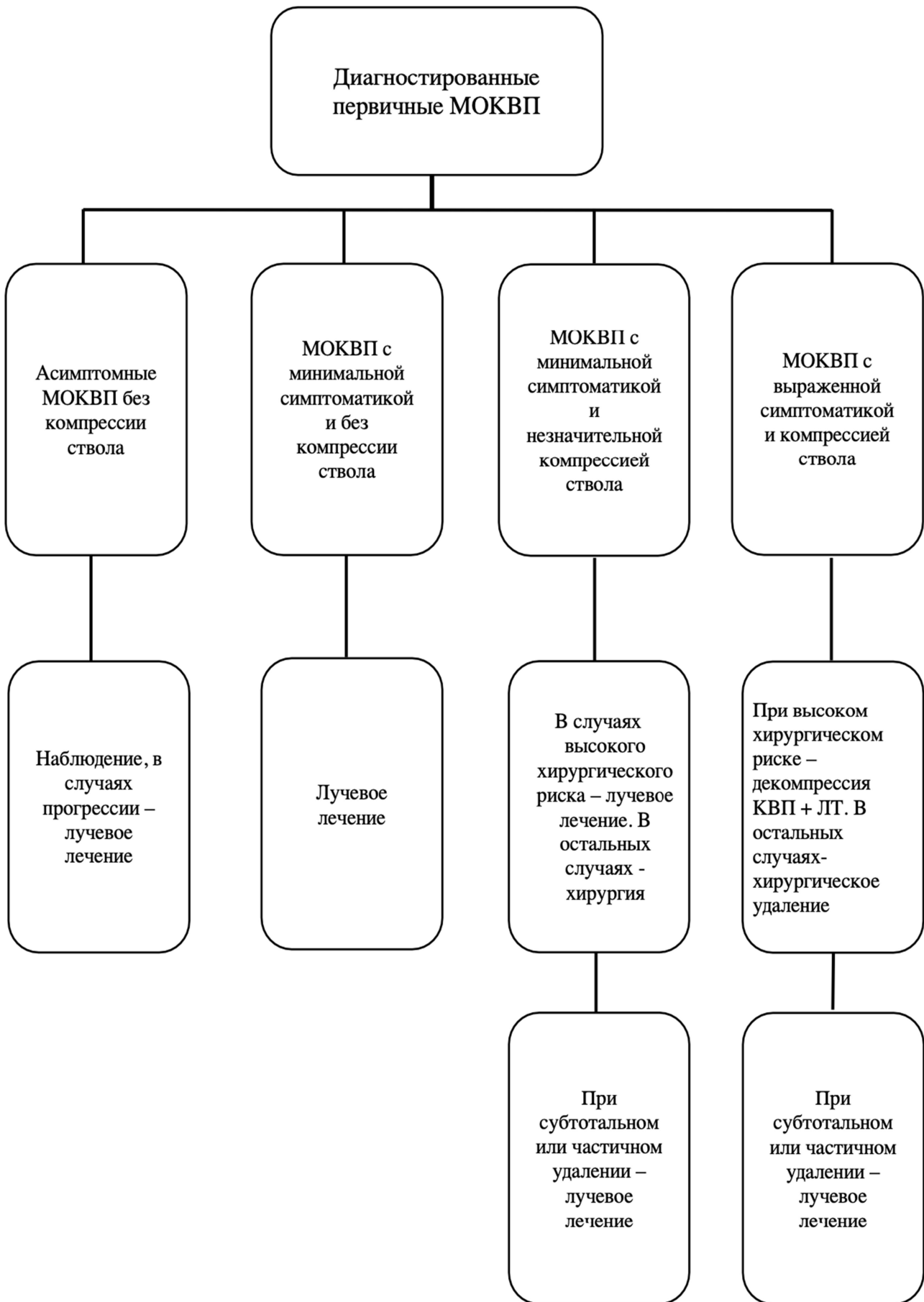


Рисунок 5 – Алгоритм лечения пациентов с МОКВП

ВЫВОДЫ

1. Основными факторами, определяющими клиническую картину заболевания, являются объем и размеры опухоли, и ее топографо-анатомическое расположение. При заднем и задне-латеральном расположении менингиомы превалирует боль в шейно-затылочной области, при распространении опухоли вентрально преобладают симптомы поражения каудальной группы черепных нервов.

2. Радикальность удаления менингиом области краниовертебрального перехода зависит от характера роста опухоли и ее взаимоотношений с окружающими нейроваскулярными структурами. При разрушении пиальной оболочки и вовлечении позвоночной артерии в строуму опухоли, необходимо ограничиться уменьшением объема опухолевой ткани с сохранением анатомической целостности нейроваскулярных структур с последующим проведением лучевого лечения для достижения контроля опухолевого роста.

3. С расширением радикальности удаления менингиом области краниовертебрального перехода удлиняется безрецидивный период с одновременным ухудшением неврологического статуса. Применение комбинированного подхода достоверно продлевает выживаемость и имеет более благоприятные исходы.

4. Функциональные исходы и качество жизни в ближайшем и отдаленном послеоперационном периоде достоверно выше у пациентов после комбинированного лечения.

5. Предложенный алгоритм лечения пациентов с менингиомами области краниовертебрального перехода, основанный на клинических, рентгенологических, интраоперационных данных, позволит улучшить ближайшие и отдаленные результаты лечения.

Практические рекомендации

1. Учитывая сложность анатомии области краниовертебрального перехода и особенности течения заболевания, пациенты с МОКВП должны

лечиться только в профильных нейрохирургических стационарах врачами специалистами с соответствующей квалификацией и опытом.

2. Решения относительно выбора метода лечения пациентов с МОКВП должны приниматься коллегиально и учитывать мнения смежных специалистов (неврологов, радиотерапевтов, отоларингологов, нейроофтальмологов).

3. МОКВП могут быть удалены из классического срединного субокципитального доступа с латерализацией в патологическую сторону без дополнительной резекции костных структур основания задней черепной ямки.

4. В случаях невозможности удаления МОКВП целесообразно проведение паллиативных операций (декомпрессии краниовертебрального перехода с пластикой твердой мозговой оболочки, вентрикулоперитонеальное шунтирование) и последующее лучевое лечение в профильных центрах.

Список работ, опубликованных по теме диссертации

1. Карнаухов В.В., Галкин М.В., Султанов Р.А., Окишев Д.Н., Шевченко К.В., Пошатаев В.К., Шиманский В.Н. / Использование кистоцистернального стентирования в комбинированном лечении пациентки с гигантской петроклиивальной менингиомой. (описание клинического случая) // Российский нейрохирургический журнал им. проф. А. Л. Поленова. 2022;14(1-1):132–136

2. Шиманский В.Н., Рыжова М.В., Султанов Р.А., Таняшин С.В., Галстян С.А., Тельшева Е.Н., Карнаухов В.В. / Значение анализа метилирования ДНК в исследовании и лечении пациентов с менингиомами области краниовертебрального перехода // Архив патологии. 2022;84(6):47–51.

3. Шиманский В.Н., Султанов Р.А., Таняшин С.В., Голанов А.В., Галкин М.В., Карнаухов В.В., Данилов Г.В., Струнина Ю.В. / Анализ результатов хирургического и комбинированного лечения пациентов с менингиомами области краниовертебрального перехода: одноцентровое ретроспективное исследование 196 случаев // Вопросы нейрохирургии имени Н.Н. Бурденко. 2023;87(2):22–29.

4. Султанов Р.А., Таняшин С.В., Карнаухов В.В., Шевченко К.В.,

Пошатаев В.К., Кугушев И.О., Безбородова Т.Ю., Шиманский В.Н. / Особенности клинической картины менингимом области краниовертебрального перехода в зависимости от их топографо-анатомического расположения // IX Всероссийский съезд нейрохирургов: сборник тезисов. Москва; 2021: 320.

5. Султанов Р.А., Тяншин С.В., Карнаухов В.В., Шевченко К.В., Пошатаев В.К., Кугушев И.О., Шиманский В.Н. / Выбор положения пациента на операционном столе при осуществлении доступа к менингиомам области краниовертебрального перехода // IX Всероссийский съезд нейрохирургов: сборник тезисов. Москва; 2021: 320.

6. Султанов Р.А., Карнаухов В.В., Шевченко К.В., Пошатаев В.К., Кугушев И.О., Безбородова Т.В. / Комбинированное лечение пациентов с менингиомами области краниовертебрального перехода // Сборник тезисов XXI научно-практической конференции «Поленовские чтения 2022». Санкт-Петербург; 2022: 8.

7. Султанов Р.А., Карнаухов В.В., Шевченко К.В., Пошатаев В.К., Кугушев И.О., Безбородова Т.В. / Возможности лучевого лечения при менингиомах области краниовертебрального перехода // Сборник тезисов XXI научно-практической конференции «Поленовские чтения 2022». Санкт-Петербург; 2022: 9.

8. Султанов Р.А., Карнаухов В.В., Шевченко К.В., Пошатаев В.К., Кугушев И.О., Тяншин С.В., Шиманский В.Н. / Хирургическое лечение пациентов с менингиомами области краниовертебрального перехода // Сборник тезисов XXII научно-практической конференции «Поленовские чтения 2023». Санкт-Петербург; 2023: 132.

СПИСОК СОКРАЩЕНИЙ

КТ - компьютерная томография

МОКВП – менингиома области краниовертебрального перехода

МРТ - магнитно-резонансная томография

ПА – позвоночная артерия