

Ассоциация нейрохирургов России

**КЛИНИЧЕСКИЕ РЕКОМЕНДАЦИИ ПО ЛЕЧЕНИЮ
ПЕРВИЧНЫХ ОПУХОЛЕЙ ЦЕНТРАЛЬНОЙ НЕРВНОЙ
СИСТЕМЫ**

**Клинические рекомендации обсуждены и утверждены
на XXXVIII Пленуме Правления
Ассоциации нейрохирургов России
г. Нижний Новгород, 20.09.2013 г**

Москва 2013

Авторский коллектив

Абсалямова Оксана Владиславовна	Кандидат медицинских наук, научный сотрудник отделения детской нейрохирургии НИИ нейрохирургии им. акад. Н.Н. Бурденко
Аникеева Ольга Юрьевна	Кандидат медицинских наук, заведующая отделением радиотерапии Новосибирского НИИ патологии кровообращения им. Е.Н. Мешалкина
Голанов Андрей Владимирович	доктор медицинских наук, профессор, заведующий отделением радиологии и радиохирургии НИИ нейрохирургии им. акад. Н.Н. Бурденко
Кобяков Григорий Львович	доктор медицинских наук, ведущий научный сотрудник отделения нейрохирургии глиальных опухолей НИИ нейрохирургии им. акад. Н.Н. Бурденко
Коновалов Александр Николаевич	Доктор медицинских наук, профессор, академик РАН, научный руководитель НИИ нейрохирургии им. акад. Н.Н. Бурденко,
Корниенко Валерий Николаевич	Доктор медицинских наук, профессор академик РАН, заведующий отделением рентгенохирургических методов диагностики и лечения НИИ нейрохирургии им. акад. Н.Н. Бурденко
Кривошапкин Алексей Леонидович	доктор медицинских наук, профессор, заведующий кафедрой нейрохирургии РГМУ
Лошаков Валерий Александрович	доктор медицинских наук, профессор, заведующий отделением нейроонкологии НИИ нейрохирургии им. акад. Н.Н. Бурденко
Олюшин Виктор Емельянович	доктор медицинских наук, профессор, заведующий отделением нейроонкологии РНХИ им. А.Л.

	Поленова МЗ РФ
Потапов Александр Александрович	доктор медицинских наук, профессор, академик РАН, директор НИИ нейрохирургии им. акад. Н.Н. Бурденко
Рыжова Марина Владимировна.	Кандидат медицинских наук, старший научный сотрудник лаборатории патоморфологии НИИ нейрохирургии им. Акад. Н.Н. Бурденко
Таняшин Сергей Владимирович	доктор медицинских наук, ведущий научный сотрудник отделения нейрохирургии околостволовых опухолей НИИ нейрохирургии им. акад. Н.Н. Бурденко
Трунин Юрий Юрьевич	Кандидат медицинских наук, научный сотрудник отделения радиологии и радиохирургии НИИ нейрохирургии им. акад. Н.Н. Бурденко
Улитин Алексей Юрьевич	доктор медицинских наук, заместитель директора РНХИ им. А.Л. Поленова МЗ РФ
Шишкина Людмила Валентиновна	Кандидат медицинских наук, заведующая лабораторией патоморфологии нейрохирургии НИИ нейрохирургии им. акад. Н.Н. Бурденко

Введение

В 2005г. был опубликован первый совместный проект в рамках Ассоциации Нейрохирургов России с участием ведущих специалистов НИИ нейрохирургии им. Н.Н. Бурденко РАМН и Нейрохирургического научно-исследовательского института им. А.Ф.Поленова «СТАНДАРТЫ, РЕКОМЕНДАЦИИ И ОПЦИИ В ЛЕЧЕНИИ ГЛИАЛЬНЫХ ОПУХОЛЕЙ ГОЛОВНОГО МОЗГА УВЗРОСЛЫХ». За прошедшее с тех пор время появились новые данные в мировой научной литературе, а также

выполнен ряд собственных исследований в области нейроонкологии. В настоящей редакции мы представляем переработанные клинические рекомендации по лечению глиом, а также данные по некоторым другим нозологическим формам: эпендимома, первичная лимфома ЦНС, медуллобластома.

Целью данной работы "Стандарты, рекомендации и опции в лечении опухолей головного мозга у взрослых" является разработка протоколов лечения пациентов с первичными, преимущественно внутримозговыми, опухолями головного мозга у взрослых. Применение этих протоколов будет являться практическим руководством для нейрохирургов и врачей смежных специальностей и позволит улучшить качество и эффективность лечения больных с первичными опухолями ЦНС. Методология работы основывается на анализе данных научной литературы по комплексному подходу к лечению данной нозологии, с учетом опыта НИИ нейрохирургии имени академика Н.Н. Бурденко РАМН и Российского научно-исследовательского нейрохирургического института имени профессора А.Л.Поленова.

Определение понятий

Стандарты. Это общепризнанные принципы диагностики и лечения, которые могут рассматриваться в качестве обязательной лечебной тактики. Большой частью это данные, подтвержденные наиболее доказательными исследованиями (1-2 класса) - мультицентровыми проспективными рандомизированными исследованиями, или же данные, подтвержденные результатами независимых крупными нерандомизированными проспективными или ретроспективными исследованиями, выводы которых совпадают.

Рекомендации. Лечебные и диагностические мероприятия, рекомендованные к использованию большинством экспертов по данным вопросам, которые могут рассматриваться как варианты выбора лечения в конкретных клинических ситуациях. Эффективность рекомендаций

показана в исследованиях 2-го и реже - 3-го класса доказательности, то есть в проспективных нерандомизированных исследованиях и крупных ретроспективных исследованиях. Для перехода этих положений в разряд стандартов необходимо их подтверждение в проспективных рандомизированных исследованиях. Опции. Основаны на небольших исследовательских работах 3-го класса доказательности, и представляют, главным образом, мнение отдельных авторитетных по тем или иным направлениям экспертов.

Следует отметить, что при определении соответствия тех или иных рекомендаций в лечении больных с опухолями ЦНС определенной категории доказательности, мы стремились достичь консенсуса во мнениях привлеченных к данной работе экспертов. Морфологическая классификация ВОЗ 2007г. Рекомендовано использование классификации ВОЗ опухолей ЦНС 2007г. (см. приложение 1) при формулировке морфологического диагноза первичной опухоли ЦНС(для глиом - с указанием степени злокачественности опухоли – grade I, II, III илиIV) (стандарт).

Общие принципы в подходах к лечению.

Тактику лечения опухолей ЦНС определяет предполагаемый гистологический диагноз(в соответствии с классификацией ВОЗ). Поэтому наши рекомендации построены по нозологическому принципу. Кроме того, гистологический диагноз является одним из важнейших прогностических факторов в лечении больных с опухолями ЦНС. Помимо гистологического диагноза, важными факторами прогноза являются:

- возраст пациента (критерии несколько различны в отдельных нозологических формах);
- функциональный статус (обычно в нейроонкологии используется индекс Карновского);
- распространенность опухоли и выраженность внутричерепной гипертензии;

- радикальность удаления опухоли (при первичной лимфоме ЦНС не влияет на прогноз!);
- молекулярно-генетические особенности опухоли;
- сопутствующая соматическая патология

Прогностические факторы

Основным прогностическим критерием у больных с глиомами является гистологический диагноз, в соответствии с классификацией опухолей ЦНС ВОЗ 2007г. (стандарт). Поэтому тактика лечения, прежде всего, определяется гистологическим диагнозом. Другими важными прогностическими критериями являются молекулярно-генетические особенности опухоли, возраст пациента, общий статус (обычно – статус Карновского), выраженность внутричерепной гипертензии, сопутствующие заболевания. Эти факторы также в определенной степени влияют на выбор тактики лечения. Наконец, следует отдельно рассматривать тактику лечения супратенториальных глиом и глиом субтенториальных, особенно– глиом ствола головного мозга. Общие принципы диагностики и лечения глиом.

Диагностика глиом

Первичная диагностика осуществляется преимущественно амбулаторно (рекомендация). Пациенты с опухолями ЦНС должны быть обследованы комплексно, с обязательной оценкой общего статуса, неврологической симптоматики, оценкой степени внутричерепной гипертензии по офтальмоскопической картине глазного дна, электроэнцефалографией(ЭЭГ) и обязательно– с использованием методов нейровизуализации (стандарт). Общий функциональный статус оценивается по шкале Карновского (стандарт). Диагноз супратенториальной глиомы устанавливается на основании данных нейровизуализации– МРТ или КТ. Стандартом предоперационного инструментального обследования является МРТ без и с контрастным усилением в трех проекциях и в трех режимах (T1, T2 и FLAIR) (Стандарт). В случаях, когда МРТ не может быть выполнена,

необходимо выполнение КТ без и с контрастным усилением (рекомендация). Могут быть использованы дополнительные возможности МРТ: функциональная МРТ, МРТ-диффузия, МРТ-перфузия, МРТ-спектроскопия (опции). В рамках протокола дополнительного исследования может быть выполнена ПЭТ головного мозга с метионином (рекомендация при рецидивах глиом – для дифференциальной диагностики с лучевым некрозом). В случаях, когда по данным МРТ или КТ предполагается обильное кровоснабжение опухоли, следует выполнить прямую или КТ-ангиографию с целью оптимизации интраоперационной тактики (опция).

В послеоперационном периоде после удаления опухоли обязательно выполнение КТ без и с контрастированием(стандарт), а также выполнение МРТ без и с контрастным усилением в течение 24-72 часов(рекомендация). После первичного обследования и установления диагноза по данным нейровизуализации, пациент с опухолью ЦНС должен быть помещен для лечения в специализированный нейрохирургический стационар, располагающий необходимым оснащением и укомплектованный квалифицированным, специально подготовленным персоналом (стандарт). Необходимо определить круг нейрохирургических центров, соответствующих этим требованиям.

Лечение

Стандартными лечебными процедурами у больных с глиальными опухолями в настоящее время являются хирургия, радиотерапия, химиотерапия. Другие методы лечения, не подтвержденные достаточно доказательными научными исследованиями (иммунотерапия, фотодинамическая терапия, иные подходы), могут быть предложены пациентам в рамках специально оформленных клинических исследований.

Хирургия

Показания к хирургическому лечению (операбельность) зависят от возраста пациента, его общего статуса, а также анатомического

расположения самой опухоли и от ее хирургической доступности. Нейрохирурги должны стремиться к максимальной резекции опухоли¹ с минимальным риском функциональных осложнений и снижением качества жизни; свести к минимуму интраоперационную летальность; к постановке точного диагноза. Решения, принимаемые относительно хирургической тактики, зависят от следующих факторов:

¹ Исключения составляют: подозрение на лимфому, герминативно-клеточную опухоль.

- локализации опухоли и хирургической доступности, включая возможность радикального удаления опухоли;
- функционального статуса (индекса Карновского), возраста, сопутствующей соматической патологии пациента;
- возможности уменьшения масс эффекта с помощью агрессивной хирургической тактики;
- времени с момента последнего оперативного вмешательства у пациентов с рецидивами.

Варианты хирургического вмешательства:

- стереотаксическая биопсия(СТБ);
- открытая биопсия;
- частичное удаление(debulking);
- тотальная резекция опухоли

Хирургическое удаление производится для максимально возможного уменьшения объема опухоли с целью разрешения внутричерепной гипертензии и уменьшения неврологического дефицита и получения достаточного количества морфологического материала(стандарт). Удаление опухоли должно быть оптимально как можно более полным, но без функционального риска. В случаях, когда это осуществимо, (под тотальной резекцией понимается удаление более чем 90% опухоли) (рекомендация). Для хирургического доступа стандартом является костно-пластическая трепанация. Удаление опухоли должно выполняться с использованием микрохирургической техники и интраоперационной оптики(стандарт). По

показаниям могут быть использованы нейронавигация, интраоперационная метаблическая навигация с 5-АЛА интраоперационное функциональное картирование, интраоперационный электрофизиологический контроль (рекомендации). Герметичное закрытие твердой мозговой оболочки (при необходимости – пластика скальповым апоневрозом, другими тканями, или искусственной оболочкой) при завершении операции является стандартом. Стереотаксическая биопсия(СТБ) должна быть использована в случаях затрудненного дифференциального диагноза (с воспалительными, дегенеративными заболеваниями, метастатическим поражением ЦНС и другими болезнями), а также в случаях, когда хирургическое удаление невозможно или нецелесообразно (мультифокальное поражение, диффузный характер роста опухоли, двухсторонняя локализация с вовлечением мозолистого тела, поражение срединных структур и т.п.) (рекомендация). При подозрении на лимфому головного мозга по данным нейровизуализации и клинической картины, выполнение СТБ (а не удаления опухоли) с целью установления диагноза является стандартом. В некоторых исключительных случаях, например, у пациентов пожилого возраста, с плохим общим статусом, грубой неврологической симптоматикой, при расположении опухоли в жизненно важных структурах, как удаление опухоли, так и стереотаксическая биопсия сопряжены с высоким риском. В таких случаях лечение может планироваться на основании данных нейровизуализации и клинической картины(опция). Для того чтобы избежать ошибки в диагнозе, недооценки степени злокачественности опухоли, во время операции или биопсии, следует использовать в качестве биопсийного материала участок опухоли, наиболее характерный для данной патологии, - как правило, интенсивно накапливающий контраст (по данным дооперационных МРТ с контрастом или КТ с контрастом), а также по данным ПЭТ с аминокислотами(рекомендация).

Гистологическое исследование

Во всех случаях следует стремиться к гистологической верификации опухоли (стандарт). Гистологический диагноз следует устанавливать на основе микроскопического исследования в соответствии с патоморфологической классификацией ВОЗ опухолей ЦНС 2007г. (World Health Organization Classification of Tumors of the Central Nervous System. - Louis DN, Ohgaki H, Wiestler OD, Cavenee WK (eds) IARC, Lyon, 2007) (Стандарт). Подходы к диагностике первичных опухолей ЦНС Гистологический диагноз устанавливается на основании критериев, изложенных в текущей классификации ВОЗ опухолей ЦНС(2007 г.)

Первым этапом производится изучение гистологических препаратов, окрашенных гематоксилином и эозином под световым микроскопом с увеличениями в100, 200 и400 раз, сопоставление гистологических препаратов с гистологическими критериями, изложенными в текущей классификации ВОЗ опухолей ЦНС (2007г.). Если мнение о природе опухоли и степени малигнизации совпадает у трех специалистов-патоморфологов, то формулируется диагноз, включающий название опухоли с указанием степени злокачественности (WHO Grade I - II для доброкачественных опухолей и WHO Grade III - IV для злокачественных опухолей) (стандарт). В некоторых случаях необходимо иммуногистохимическое исследование опухоли с определением индекса мечения пролиферативного маркера Ki-67 для уточнения степени малигнизации опухоли(рекомендация). Во всех случаях злокачественных опухолей у детей младше 5 лет целесообразно исследовать делецию гена INI1 иммуногистохимическим методом для исключения атипичской тератоидно-рабдоидной опухоли(рекомендация). В случае злокачественной мелко круглоклеточной опухоли для уточнения гистогенеза проводится иммуногистохимическое исследование опухоли для выявления экспрессии специфических опухолевых белков: глиофибрилярного кислого белка GFAP и белка S-100 для глиом; эпителиального мембранного антигена ЕМА для эпендимом; CD20, CD45 CD79а для в-клеточной лимфомы; С-

kit, OCT4 и PLAP для гермином; цитокератинов CK7 и CK20 для исключения метастатической природы опухоли (рекомендация).

Для выявления прогностических маркеров в глиобластомах проводится иммуногистохимическое исследование с антителом IDH1 (опция).

В случае малого количества биопсийного материала, отсутствия гистологических признаков злокачественности и очагово повышенном до 7-8% индексе мечения пролиферативного маркера Ki-67 допускается формулировка « глиома (астроцитомы, эпендимомы) WHO Grade II с тенденцией в Grade III». В случае злокачественной астроцитарной глиомы с митозами, пролиферацией эндотелия сосудов, но при отсутствии некрозов, допускается формулировка «злокачественная астроцитомы WHO Grade III-IV».

Диагностика первичных опухолей ЦНС согласно классификации ВОЗ

Диффузная астроцитомы WHO Grade II

Определение

Диффузная инфильтративно растущая астроцитомы, характеризующаяся высокой степенью клеточной дифференцировки, медленным ростом, супратенториальной локализацией и способностью к озлокачествлению. Возникает преимущественно в молодом возрасте (до 30-40 лет), но встречается также и у людей зрелого возраста, и, реже, - у пожилых (старше 60-ти).

Гистологические варианты диффузной астроцитомы WHO Grade II

1. Фибриллярная астроцитомы построена из фибриллярных опухолевых астроцитов и микрокист.
2. Гемистоцитарная астроцитомы – количество гемистоцитов (тучных астроцитов) должно быть более 20 - 35% от клеточного состава опухоли
3. Протоплазматическая астроцитомы - редкий вариант, характеризующийся микрокистами и миксоидной дегенерацией

Иммуногистохимическое исследование

Индекс мечения пролиферативного маркера Ki-67 < 5%. Клетки опухоли иммунопозитивны для глиофибрилярного кислого белка GFAP. Дифференциальный диагноз следует проводить с нормальными и реактивными астроцитами, для которых в отличие от опухолевых клеток не характерна ядерная атипия и мономорфность.

Анапластическая астроцитома WHO Grade III

Определение

Диффузная инфильтративно растущая злокачественная астроцитома, возникающая у взрослых в больших полушариях и гистологически характеризующаяся ядерной атипией, повышением клеточности и значительной пролиферативной активностью.

Иммуногистохимическое исследование

Индекс мечения пролиферативного маркера Ki-67 – 5-10%. Клетки опухоли иммунопозитивны для глиофибрилярного кислого белка GFAP.

Глиобластома WHO Grade IV

Определение

Наиболее часто встречающаяся высоко злокачественная первичная опухоль головного мозга с астроцитарной дифференцировкой.

Гистологические критерии:

1. Ядерная атипия
2. Клеточный полиморфизм
3. Митотическая активность
4. Тромбозы сосудов
5. Микроваскулярная пролиферация
6. Некрозы

Олигодендроглиома WHO Grade II

Определение

Диффузная инфильтративно растущая высокодифференцированная глиома, локализуемая супратенториально, построенная из опухолевых клеток,

морфологически сходных с олигодендроглией и часто показывающая делецию1p/19q.

Гистологические критерии:

1. Округлые ядра
2. Перинуклеарный ободок
3. Тонкие извитые сосуды в форме «куриной лапки»
4. Микрокальцификаты

Дифференциальный диагноз следует проводить со светлоклеточной эпендимомой, нейроцитомой, дисэмбриопластической опухолью, пилоидной астроцитомой, светлоклеточной менингиомой и метастазом светлоклеточного рака.

Анапластическая олигодендроглиомаWHO Grade III

Определение

Олигодендроглиома с очаговыми или диффузными гистологическими особенностями малигнизации и менее благоприятным прогнозом

Гистологические критерии:

1. Округлые гиперхромные ядра
2. Перинуклеарный ободок
3. Микрокальцификаты
4. Большое количество митозов
5. Минигемистоциты
6. Микроваскулярная пролиферация
7. Некрозы

ОлигоастроцитомаWHO Grade II

Определение

Диффузная инфильтративно растущая глиома, состоящая из двух различных типов опухолевых клеток, сходных с опухолевыми клетками в олигодендроглиомах и диффузных астроцитомах.

Анапластическая олигоастроцитомаGrade III

Определение

Олигоастроцитомы с гистологическими особенностями злокачественности, такими как ядерная атипия, клеточный полиморфизм, участки плотного расположения клеток и высокая митотическая активность. Дифференциальный диагноз следует проводить с анапластической олигодендроглиомой, анапластической астроцитомой и глиобластомой. Анапластическая олигоастроцитома с некрозами с 2007 называется «глиобластома с олигодендроглиальным компонентом».

Прогностические маркеры в глиомах MGMT (метил-гуанин-метил-трансфераза)

При наличии метилированного MGMT в опухоли показана более высокая чувствительность к химиотерапии алкилирующими препаратами (темозолмид, производные нитрозомочевины). Имеет благоприятное прогностическое значение у пациентов с анапластическими астроцитомами, которым проводится лучевая терапия и химиотерапия.

Делеция 1p/19q

Показана достоверно более высокие показатели выживаемости у больных с олигодендроглиомами с делецией 1p/19q, в сравнении с пациентами, в опухолях которых нет этих мутаций.

Мутация IDH1/IDH2

Диагностический маркер для диффузных глиом WHO Grade II-III и «вторичных» глиобластом.

Пациенты с анапластическими астроцитомами (IDH1+), олигоастроцитомами (IDH1+) и глиобластомами (IDH1+) демонстрируют более высокие показатели общей выживаемости. Редко встречается в первичных глиобластомах, если встречается, то связана с более позитивным прогнозом. Не является предиктивным маркером для ответа на лучевую или химиотерапию.

Эпендимома WHO Grade II

Определение

Медленно растущая опухоль, образующаяся из стенки желудочков или спинномозгового канала и состоящая из опухолевых эпендимарных клеток. Встречается чаще у детей и людей молодого возраста.

Гистологические критерии

1. Периваскулярные псевдорозетки
2. Эпендимарные розетки

Иммуногистохимическое исследование

Клетки опухоли иммунопозитивны для глиофибрилярного кислого белка GFAP, также для эпендимом характерно пылевидное накопление EMA в цитоплазме клеток

Анапластическая эпендимома WHO Grade III

Определение

Злокачественная быстро растущая глиома с эпендимарной дифференцировкой и неблагоприятным прогнозом, особенно у детей.

Гистологические критерии

1. Высокая митотическая активность
2. Микроваскулярная пролиферация
3. Некрозы с псевдопалисадными структурами
4. Периваскулярные псевдорозетки
5. Участки плотного расположения клеток

Прогностические маркеры в эпендимомах

Для выявления прогностических маркеров в эпендимомах проводится флуоресцентная гибридизация *in situ*. Маркёры неблагоприятного прогноза - добавка 1q и гомозиготная делеция CDKN2A. Маркёры благоприятного прогноза - добавки хромосом 9, 15q, 18 и делеция хромосомы 6.

Эмбриональные опухоли

Медуллобластома WHO Grade IV

Определение

Злокачественная инвазивная эмбриональная опухоль мозжечка с преимущественной манифестацией процесса в детском возрасте,

преимущественно нейрональной дифференцировкой и тенденцией к метастазированию по ликворным путям.

Гистологические варианты:

1. Десмопластическая/нодулярная медуллобластома
2. Медуллобластома с экстенсивной нодулярностью
3. Анапластическая медуллобластома
4. Крупноклеточная медуллобластома

Прогностические маркеры

Для выявления прогностических маркеров в медуллобластомах проводится флуоресцентная гибридизация *in situ* (опция).

Маркеры неблагоприятного прогноза – анапластический гистологический вариант и амплификация онкогена MYC. Маркеры благоприятного прогноза – десмопластический/нодулярный и с экстенсивной нодулярностью гистологические варианты, делеция хромосомы 6 в сочетании с ядерным накоплением b-catenin.

Атипичная тератоидно-рабдоидная опухоль WHO Grade IV

Определение

Высококкачественная опухоль ЦНС, поражающая детей младшего возраста, обычно содержащая рабдоидные клетки, часто с примитивными нейроэктодермальными клетками и различной дифференцировкой с наличием мезенхимального, эпителиального, нейронального или глиального компонентов, связана делецией гена INI1.

Иммуногистохимическое исследование

Отсутствие ядерной экспрессии INI1 при сохранной экспрессии в эндотелии сосудов (внутренний контроль). Исследование гена INI1 целесообразно проводить у всех детей младше 5 лет со злокачественными опухолями для исключения атипичной тератоидно-рабдоидной опухоли.

Первичная лимфома ЦНС

Определение

Экстранодальная злокачественная лимфома, возникающая в ЦНС при отсутствии лимфомы за пределами ЦНС (на момент диагноза). Наиболее частым вариантом является В-клеточная крупноклеточная лимфома.

Гистологические критерии:

1. Солидные поля низкодифференцированных клеток
2. Периваскулярные короны
3. Некрозы

Иммуногистохимическое исследование

Опухолевые клетки иммунопозитивны для CD20, CD45 и CD79a

Первичные герминативно-клеточные (герминогенные) опухоли ЦНС

Определение

Морфологические и иммунофенотипические гомологи гонадных и других экстраневральных герминативно-клеточных опухолей.

Классификация герминативно-клеточных опухолей

1. Герминома
 - Чистая герминома
 - Герминома с синцитиотрофобластными гигантскими клетками
2. Эмбриональная карцинома
3. Опухоль желточного мешка (опухоль эндодермального синуса)
4. Хориокарцинома Grade IV
5. Тератома
 - Зрелая
 - Незрелая
 - Тератома со злокачественной трансформацией
6. Смешанная герминативно-клеточная опухоль

Гистологические критерии герминомы:

1. Крупные клетки со светлой цитоплазмой
2. Фиброваскулярные перегородки
3. Лимфоцитарная инфильтрация

Иммуногистохимическое исследование

Опухолевые клетки герминомы иммунопозитивны для С-kit (мембранная экспрессия), OCT4 (ядерная экспрессия) и PLAP (цитоплазматическая и мембранная экспрессия). Герминома с синцитиотрофобластными гигантскими клетками демонстрирует экспрессию хорионического гонадотропина и плацентарного лактогена в синцитиотрофобластных гигантских клетках.

Радиотерапия и радиохирurgia

Дистанционная фракционированная лучевая терапия (ЛТ) является основным компонентом лечения для большинства пациентов с глиомами, а также часто необходима в лечении других опухолей (эпендимома, медуллобластома, герминативно-клеточные опухоли и пр.). При злокачественных опухолях(Grade III-IV) ЛТ следует начинать в сроки от 2 до 4 недель после операции (после заживления операционной раны) (стандарт). В ряде случаев, при очень быстро растущих опухолях, лечении допустимо начинать через 2-3 дня после операции при хорошем состоянии пациента(опция).

Стандартным режимом дистанционной фракционированной ЛТ является облучение ложа удаленной опухоли(или опухоли) + 2 см вокруг с суммарной очаговой дозой 55-60 Гр за 25 – 30 фракций(по1.8-2.0 Гр на фракцию), подведенных за 5 – 6 недель.

Зона патологического сигнала определяется по МРТ в T2-режиме (или в режиме FLAIR для доброкачественных глиом) Если терапии подвергается спинной мозг, то его облучают профилактическим дозами 24-36 Гр; при этом при необходимости проведения ЛТ на отдельные опухолевые очаги в спинном мозге также не рекомендуется подведение дозы более чем 35 Гр. Общий объем мозгового вещества, облучаемый в высоких суммарных дозах, должен быть максимально уменьшен (рекомендация). Это лучше всего достигается ротационными методиками облучения с использованием современных электронных ускорителей компьютерной системой трехмерного планирования радиотерапии (рекомендация), либо

статическими многопольными методиками с тщательной защитой блоками непораженных областей мозга (опция). В настоящее время развивается метод стереотаксической радиотерапии (СРТ), при которой проводится стереотаксическое фракционированное облучение внутричерепных мишеней. Метод используется при облучении мишеней относительно большого объема (более 3см в диаметре) при которых невозможно выполнение радиохирургического лечения), часто соприкасающихся с критическими структурами(опция). Через 1.5-2 года после проведения лучевой терапии возможно возникновение лучевого некроза (до 10-15 % случаев). В таких ситуациях необходим тщательный анализ протокола облучения (объем, общая доза) и общемедицинских параметров: возраст пациента, наличие или отсутствие сопутствующих заболеваний (гипертоническая болезнь, диабет и др.). При появлении признаков радионекроза, энцефалопатии показано выполнение ПЭТ с метионином или КТ/МРТ-спектроскопии, с целью дифференциального диагноза между лучевым некрозом и рецидивом опухоли(рекомендация). Другие методы облучения, в частности, тяжелыми частицами, брахитерапия, борон-нейтрон-захватная терапия, могут быть использованы только в рамках клинических исследований. Химиотерапия Препараты противоопухолевой лекарственной терапии, для которых показана эффективность при первичных опухолях головного мозга, целесообразно разделить на группы, в зависимости от вида опухоли.

При глиальных опухолях используются следующие противоопухолевые препараты (см. соответствующие таблицы по химиотерапии глиальных опухолей):

- Темозоломид
- Нитрозопроизводные (Ломустин, Нимустин, Кармустин, Фотемустин)
- Винкристин
- Прокарбазин
- Комбинация PCV(Ломустин, Прокарбазин, Винкристин)

- Производные платины(Цисплатин, Карбоплатин)
- Этопозид
- Бевацизумаб (в монотерапии, или в комбинации с Иринотеканом)

Режимы лечения на основе нитрозопроизводных (PCV или нитрозопроизводные в монотерапии – фотемустин и пр.) рекомендованы для использования у больных с анапластической астроцитомой, анапластической олигодендроглиомой, анапластической олигоастроцитомой в качестве химиотерапии после удаления опухоли и лучевой терапии (опция). Эти же режимы могут быть использованы в качестве первой линии лечения или основного послеоперационного метода лечения у больных с анапластической олигодендроглиомой и анапластической олигоастроцитомой, а также у больных с олигодендроглиомой (нерезектабельных радикально), при подтверждении 1p/19q делеций(опция). При рецидиве анапластических глиом (исходно grade III) рекомендовано использование темозоломида в монотерапии или в комбинации с повторным курсом лучевой терапии(рекомендация). Также возможно использование бевацизумаба(в монотерапии или в комбинации с иринотеканом) (опция). Больным с глиобластомой рекомендовано в качестве первой линии лечения после удаления или биопсии (то есть после гистологической верификации опухоли) проведение комбинированного химиолучевого лечения с использованием темозоломида (ежедневный прием темозоломида в течение лучевой терапии с последующими поддерживающими курсами химиотерапии темозоломидом) (стандарт). При рецидиве глиобластомы после использования химиолучевой терапии в первой линии лечения, рекомендованы режимы на основе беввацизумаба– в комбинации с иринотеканом или в монотерапии(рекомендация), а также комбинации на основе нитрозопроизводных и производных платины(опция). При первичных нейроэктодермальных опухолях (ПНЭО – медуллобластома и спратенториальная ПНЭО), первичных герминогенных опухолях ЦНС,

паренхиматозных опухолях шишковидной железы (пинеобластома и пинеоцитомы с промежуточной дифференцировкой), хориоидкарциоме используются комбинации с использованием следующих препаратов: –

Производные платины(Цисплатин, Карбоплатин)

– Этопозид

– Циклофосфамид

– Ифосфамид

У больных с первичной лимфомой ЦНС в первой линии лечения рекомендованы режимы на основе высоких доз метотрексата с применением следующих препаратов: – Метотрексат(высокие дозы)

– Производные платины(Цисплатин, Карбоплатин)

– Циклофосфамид

– Ритуксимаб

Следует иметь в виду, что наиболее клинически значимым побочным эффектом химиотерапии является гематотоксичность со снижением числа лейкоцитов, нейтрофилов, тромбоцитов, гемоглобина. При планировании и проведении химиотерапии следует учитывать потенциальную гематотоксичность и иные побочные эффекты различных режимов химиотерапии. Использование химиотерапии должно осуществляться под наблюдением специалиста– врача-химиотерапевта с обязательным регулярным исследованием показателей крови(стандарт).

Медикаментозное(сопроводительное) лечение. Основными противоотечными препаратами у больных с опухолями ЦНС являются кортикостероидные производные (дексаметазон, преднизолон и др.) (стандарт), а также салуретики (фуросемид), осмотические диуретики(маннитол) (рекомендация). Дозы и интенсивность противоотечной терапии определяются индивидуально на основании клинической симптоматики и данных нейровизуализации (КТ или МРТ) (рекомендация). Параллельно с назначением кортикостероидов, для профилактики возможных осложнений со стороны желудочно-кишечного

тракта, необходимо использование H₂-гистаминовых блокаторов (циметидин, ранитидин и др.) (стандарт). В случае подозрения на лимфому использование кортикостероидных препаратов не желательно до гистологической верификации, за исключением ситуаций, когда отек и дислокация головного мозга угрожают жизни больного(рекомендация).
Противосудорожная терапия. Антиконвульсанты в до- и послеоперационном периоде назначаются в случаях наличия у пациентов эпилептических приступов или признаков эпилептиформной активности на ЭЭГ (стандарт). Кроме того, противосудорожная терапия может быть использована с целью профилактики судорожного синдрома у больных с глиомами без эпилептических приступов или признаков эпилептиформной активности на ЭЭГ в до- и послеоперационном периоде(опция). У пациентов, которым предполагается проведение химиотерапии, желательно использование антиконвульсантов, не индуцирующих ферменты печени (вальпроат натрия, ламотриджил, кепра; нежелательно использование финлепсина, дифенина, фенобабитала и др.)

Болеутоляющая терапия назначается симптоматически, главным образом, – нестероидные противовоспалительные препараты(рекомендация).
Использование антикоагулянтов. Для предупреждения ТЭЛА, начиная с третьих суток после операции, назначаются низкомолекулярные гепарины (фраксипарин, фраксин и др.) опция)

Далее рассматривается тактика лечения пациентов с учетом гистологического диагноза. Представлены схематические алгоритмы лечения с комментариями к ним.

ГЛИОМЫ

Подходы к лечению глиальных опухолей, схемы и комментарии.

С целью обеспечения комплексного подхода к лечению больных со злокачественными глиомами необходимо формирование «нейроонкологической команды» с участием нейрохирургов, радиологов, онкологов (стандарт). Для хирургического лечения или биопсии больной

должен быть помещен в специализированное нейрохирургическое учреждение (стандарт). При обследовании основным вопросом тактики лечения является вопрос о возможности обеспечения оптимального лечения. Под оптимальным лечением подразумевается использование лучевой и/или химиотерапии после удаления опухоли или гистологической верификации диагноза путем СТБ. Удаление опухоли предпочтительнее биопсии, вопрос об удалении решается на основании оценки критериев операбельности опухоли (стандарт). В случаях пожилого возраста пациента, неудовлетворительного неврологического и соматического статуса, а также высокого риска функциональных осложнений после операции выполняется стереотаксическая биопсия для получения гистологического диагноза (стандарт). У редких пациентов в пожилом возрасте, при наличии грубой сопутствующей соматической патологии СТБ может не проводиться (рекомендация). Паллиативная терапия, радиотерапия или химиотерапия без верификации диагноза, могут быть рассмотрены в качестве альтернативного лечения для этих пациентов (рекомендации).

Алгоритм лечения глиом низкой степени злокачественности (Grade I-II)

У пациентов с глиомами II-ой степени злокачественности длительное время могут наблюдаться минимальные симптомы проявления заболевания без признаков прогрессирования опухоли. Назначаемое лечение (ЛТ, ХТ) обычно имеет целью задерживать превращение опухоли в анапластические формы. Неблагоприятными прогностическими факторами для данной группы пациентов являются: возраст > 40 лет, низкий балл по шкале Карновского, признаки ВЧГ, большой объем опухоли, локализация опухоли в жизненно важных структурах, очаги накопления контраста в опухоли по данным МРТ головного мозга. Диагноз (дооперационный) глиомы Grade I-II основан на данных МРТ с контрастом: обычно гиподенсивная в режиме T1 и гиперденсивная в

режиме T2 опухоль, компактного или диффузного распространения, вызывающая умеренную компрессию окружающих мозговых структур, без существенного сдавления желудочковой системы (если не распространяется на несколько долей головного мозга), как правило или совсем не накапливает контрастное вещество, или незначительно накапливает. При этом в клинической картине, как правило, превалирует судорожный синдром, нередко с достаточно долгим анамнезом (в несколько лет), нехарактерно наличие признаков внутричерепной гипертензии, нечасто выявляются симптомы неврологического дефицита. Чаще такие опухоли диагностируются в молодом возрасте (до 40 лет), но иногда встречаются и в старшей возрастной группе. По ПЭТ с метионином – умеренная метаболическая активность (индекс накопления радиофармпрепарата до 1.6-1.8). Среди методов лечения глиом I-II степени рассматриваются следующие: тотальное и субтотальное удаление, лучевая терапия суммарной очаговой дозой от 50 до 54 Gy. Химиотерапия чаще назначается при олигодендроглиоме и олигоастроцитоме. Тактика лечения основывается на критериях операбельности опухоли по наличию или отсутствию предрасполагающих факторов. Стандартом является удаление опухоли (если оно возможно) при наличии более одного фактора неблагоприятного прогноза. При наличии не более одного прогностически неблагоприятного фактора показано проведение биопсии или просто наблюдение (рекомендация). Если оптимальное удаление опухоли невозможно, даже при наличии прогностически неблагоприятных факторов, проводится частичное удаление с последующей лучевой терапией и/или химиотерапией (рекомендация). Лучевая и ХТ назначаются только после гистологического подтверждения. При полном отсутствии прогностически неблагоприятных факторов в сочетании с операбельностью опухоли, нет стандартного подхода в лечении. Больные могут оставаться под наблюдением с или без верификации гистологического диагноза (рекомендация). Им может быть также

предложено удаление опухоли, или биопсия с последующим наблюдением(рекомендации).

Отдельного внимания заслуживают редкие доброкачественные глиомы - плеоморфная ксантоастроцитома и субэпендимарная гигантоклеточная астроцитома. Плеоморфная ксантоастроцитома по МРТ – как правило, кистозная, хорошо отграниченная от окружающего мозгового вещества опухоль, солидная часть которой расположена асимметрично относительно кисты, интенсивно накапливает контраст. Субэпендимарная гигантоклеточная астроцитомачаще всего является одним проявлений туберозного склероза(болезни Бурневилля) (сочетается с характерными изменениями на глазном дне, иногда – покраснением и изменением кожи лица вокруг области носа). На МРТ представлена солидной опухолью, расположенной в проекции одного или обоих отверстий Монро, гиподенсивной в T1 режиме и интенсивно накапливающей контраст. На КТ характерно наличие симметричных кальцинатов в проекции зрительных бугров. Нередко показанием к операции является окклюзионная гидроцефалия. Стандартом лечения этих опухолей является оптимальное удаление. При обнаружении признаков анаплазии (это в большей степени относится к плеоморфной ксантоастроцитоме) показано назначение ЛТ вне зависимости от радикальности проведенной операции. В последующем показано клиническое и нейровизуализационное наблюдение. Каждые 3-6 месяцев в течение 5 лет пациентам должна быть выполнена МРТ, затем с меньшей периодичностью. При наличии признаков продолженного роста опухоли показана повторная операция и/или лучевая терапия и/или химиотерапия (рекомендация).

Пилоидная астроцитома

Эти опухоли чаще встречаются в детском возрасте, но наблюдаются также и у молодых взрослых. В последние годы показана неоднородность этой морфологической формы как при различной локализации опухоли (хиазма и зрительные пути, средний мозг,

каудальные отделы ствола мозга), так и в смысле наличия агрессивных форм с прогрессирующим течением и даже метастазированием. В классическом варианте по МРТ характеристикам это гиподенсивная в T1 и гиперденсивная в T2 режиме опухоль, как правило, хорошо и равномерно накапливающая контрастное вещество.

Оптимальным методом лечения является хирургическое удаление при условии операбельности опухоли (стандарт). В случае невозможности радикального удаления может быть выполнено неполное удаление опухоли (рекомендация). Обязательным является выполнение МРТ в послеоперационном периоде. В случае радикального удаления опухоли больному показано наблюдение. При неполном удалении показано систематическое клиническое и МРТ-наблюдение. При небольших остатках опухоли после операции возможно проведение радиохирургии (опция). Лучевая терапия, радиохирургия или химиотерапия показаны при продолженном росте опухоли (рекомендации).

Алгоритм лечения глиом высокой степени злокачественности(Grade III-IV)

Если у пациента имеются клинические и радиологические признаки злокачественной астроцитарной/олигодендроглиальной опухоли, необходимо провести хирургическое вмешательство с целью осуществления максимально возможной резекции (стандарт). Объем резекции должен быть подтвержден при помощи МРТ с и без контраста в течение 72 часов(рекомендация). Если максимальная резекция опухоли сопряжена с высоким риском нарастания неврологической симптоматики, то есть фактически невыполнима, необходимо выполнить стереотаксическую или открытую биопсию. Если по данным МРТ нельзя исключить лимфому ЦНС, пациенту необходимо сначала выполнить биопсию(стандарт). После хирургического вмешательства с верификацией диагноза астроцитарной глиома Grade III-IV, показано продолжение лечения в виде лучевой и химиотерапии. Для пациентов с глиобластомой

режимом выбора послеоперационного лечения должен быть режим химиолучевой терапии с Темозоломидом: пациентам с глиобластомой (моложе 70 лет, с высоким индексом Карновского) показана химиолучевая терапия с ежедневным приемом темодала (75 мг/м²) с последующими 6-10-ю курсами темодала (курс по 150-200 мг/м²/день в течение 5 дней каждый месяц).

Для пациентов с глиобластомой, анапластической астроцитомой, анапластической олигодендроглиомой, анапластической олигоастроцитомой лучевая терапия в указанном выше режиме (в разделе «послеоперационное лечение») является стандартом. Химиотерапия в режимах PCV или в виде монотерапии нитрозопроизводными (ломустин, фотемустин), должна быть назначена после лучевой терапии при анапластических астроцитомах (рекомендация). Поскольку олигодендроглиома и анапластическая олигодендроглиома – химиочувствительные опухоли, особенно те, у которых имеются хромосомная делеция 1p или коделеция 1p19q, в таких случаях в послеоперационном периоде может быть назначено как лучевая терапия, так и химиотерапия (PCV/монотерапия фотемустином) (рекомендация). В случае полного ответа на химиотерапию лучевая терапия у этих пациентов может быть отложена в качестве резерва лечения при рецидиве (рекомендация). Для избранных пациентов с обширными опухолями в преклонном возрасте и/или имеется хороший ответ на химиотерапию, лучевая терапия не проводится (рекомендация). Назначение лучевой и химиотерапии пациентам с низким индексом Карновского после операции решается индивидуально (опция). После окончания курса лучевой терапии пациентам должны быть назначены контрольные МРТ (на 2-6 неделе, а затем каждые 2-3 месяца в течение 2-3 лет). Так как ЛТ может спровоцировать дисфункцию гематоэнцефалического барьера, то может возникнуть потребность в усилении терапии кортикостероидами. Поздние МРТ выполняются для

диагностики рецидива опухоли. Раннее выявление рецидивов важно, так как существуют различные варианты лечения пациентов с рецидивами. Стандартного подхода к лечению больных с рецидивами злокачественных глиом не существует. Методами лечения в при этом являются: повторная хирургия, системная химиотерапия, , повторное облучение и паллиативная терапия. Показания к хирургии должны обсуждаться мультидисциплинарно(опция). В некоторых случаях может быть предложено повторное облучение. (если с момента лучевой терапии прошло не менее 18 месяцев) При небольших локальных рецидивах в качестве опции могут рассматриваться радиохирургические методы.

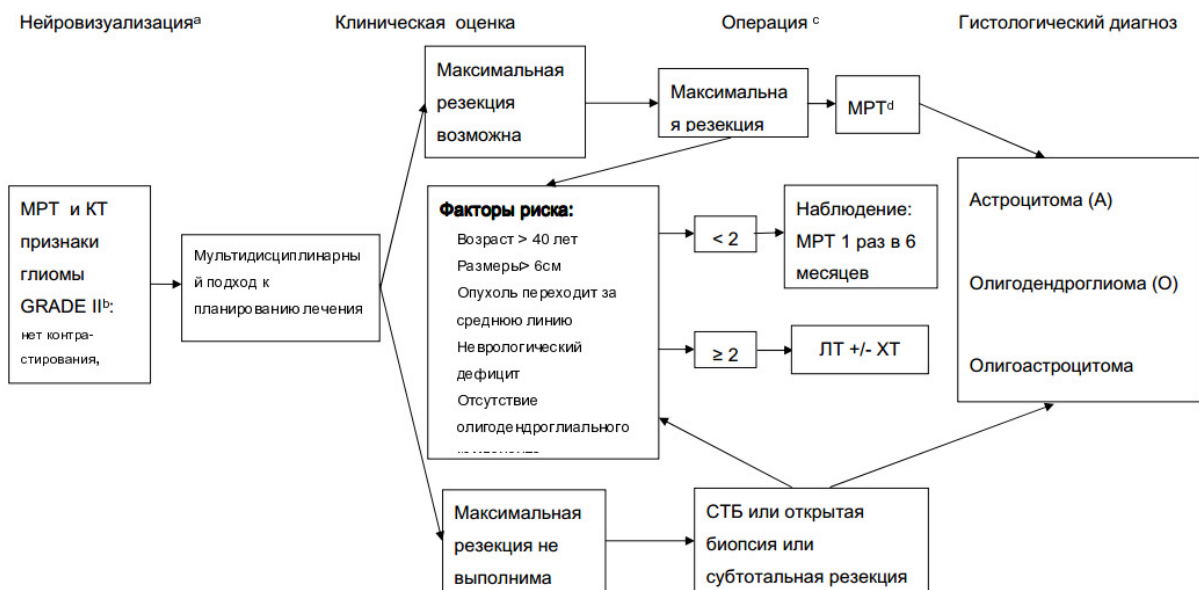
В качестве химиотерапии у больных с рецидивами анапластических астроцитарных и олигодендроглиальных опухолей Grade III, показано назначение темозоломида, для которого показана высокая непосредственная эффективность при рецидивах злокачественных глиом (рекомендация). Нитрозопроизводные могут также быть предложены, если они раньше не использовались (рекомендация). При ОДГ и анапластических ОА стратегия зависит от использованной ранее схемы лечения. В случае назначения радиотерапии назначается химиотерапия PCV (рекомендация); если использовались радиотерапия и химиотерапия PCV, то предпочтение отдается химиотерапии темодалом (рекомендация). В случае первичного лечения только химиотерапией PCV, прежде всего должна обсуждаться радиотерапия(рекомендация). Если радиотерапия не проводилась (главным образом для пациентов в возрасте, с обширными опухолями и др.) может быть предложена вторая линия химиотерапии (например, темодал после PCV) (опция). Глиоматоз головного мозга При наличии у больного глиоматоза могут рассматриваться 3 подхода к лечению: химиотерапия, наблюдение, если у больного нет клинических симптомов заболевания) и ЛТ головного мозга, в зависимости от

клинической ситуации, данных нейровизуализации и мнения специалистов(рекомендации).

Глиомы ствола головного мозга

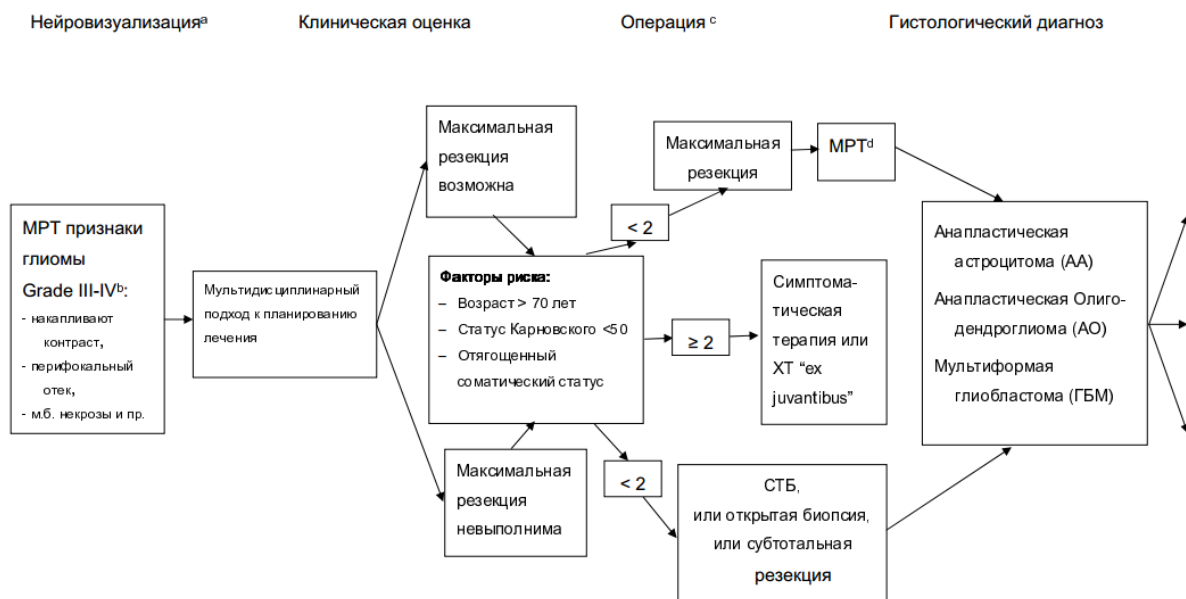
На разных уровнях поражения ствола головного мозга встречаются различные по анатомо-морфологическим характеристикам и клиническим проявлениям глиальные опухоли. Часть этих опухолей (как, например, глиома четверохолмной пластинки), носит доброкачественный характер и может не прогрессировать без специфического лечения в течение всей жизни человека. Другие (например, злокачественные глиомы моста) характеризуются напротив агрессивным течением с ограниченными возможностями специфической помощи этим больным. Стандартов в противоопухолевом лечении глиом ствола головного мозга нет. При диффузном характере роста могут использоваться лучевая и химиотерапия (рекомендации). Для некоторых пациентов показана паллиативная терапия(опция). При экзофитном характере роста опухоли производится биопсия или удаление опухоли (рекомендация). Далее, в зависимости от гистологического диагноза, возраста и радикальности удаления назначается лучевая и/или химиотерапия (рекомендация). При глиомах четверохолмной пластинки после разрешения гидроцефалии осуществляется регулярное клиническое и МРТ-наблюдение. При узловых формах опухолей ствола мозга, имеющих небольшие размеры, может применяться удаление опухоли или радиохирургия(рекомендации).

ДОБРОКАЧЕСТВЕННЫЕ ГЛИОМЫ (Grade I-II).



- a. См. принципы визуализации опухолей мозга
- b. Сначала биопсия, если глиому следует дифференцировать с лимфомой ЦНС
- c. См. принципы хирургического лечения опухолей ЦНС
- d. Послеоперационная МРТ с Gd должна быть выполнена в течение 24-72 часов после операции

ЗЛОКАЧЕСТВЕННЫЕ ГЛИОМЫ (Grade III-IV).



- a. См. принципы визуализации опухолей мозга
- b. Сначала биопсия если глиома совместима с лимфомой ЦНС
- c. См. принципы хирургического лечения опухолей ЦНС
- d. Послеоперационная МРТ с Gd должна быть выполнена в течение 24-72 часов после операции

Принципы лучевой терапии	Принципы Химиотерапии	
<p>Объемы опухолей наилучшим образом определяются при использовании пре- и постоперативной визуализации, в режимах T1 с контрастом или T2/FLAIR. Область захвата ЛТ определяют по режиму T1 с контрастом + 3 см (обычно включая всю зону измененного сигнала по FLAIR или T2 режимам). Суммарные дозы 54-60Гр с фракциями по 1.8-2.0Гр.</p> <p>Планирование – трехмерное с использованием специальных планирующих систем</p> <p>Рецидивы:</p> <p>При локальных рецидивах размерами до 2.5-3см, возможно применение радиохирургии</p> <p>В случае большого интервала от первого курса лучевой терапии (более 18 мес.) – возможно проведение повторной ЛТ</p>	<p>Глиобластома:</p> <p>Адьювантная терапия</p> <ul style="list-style-type: none"> ○ Химиолучевая терапия с темозоломидом: <p>Темозоломид (ХЛТ) 75mg/m² ежедневно в течение лучевой терапии + Адьювантный темозоломид 150-200mg/m² 5/28.</p> <p>Рецидив:</p> <ul style="list-style-type: none"> ○ Темозоломид ○ Производные нитрозомочевины: <ul style="list-style-type: none"> - Комбинация PCV - Фотемустин (Мюстофоран) ○ Иринотекан ○ Препараты платины ○ Таргетная терапия (Бевацизумаб и др.) 	<p>Анапластическая Астроцитомы/ Анапластическая Олигодендроглиома</p> <ul style="list-style-type: none"> • Адьювантная терапия на основе производных нитрозомочевины: <ul style="list-style-type: none"> ○ PCV (прокарбазин, ломустин, винкристин), ○ монотерапия мюстофораном <p>Рецидив:</p> <ul style="list-style-type: none"> ○ Темозоломид ○ Производные нитрозомочевины: <ul style="list-style-type: none"> - Комбинация PCV - Фотемустин (Мюстофоран) ○ Иринотекан <p>Препараты платины</p>

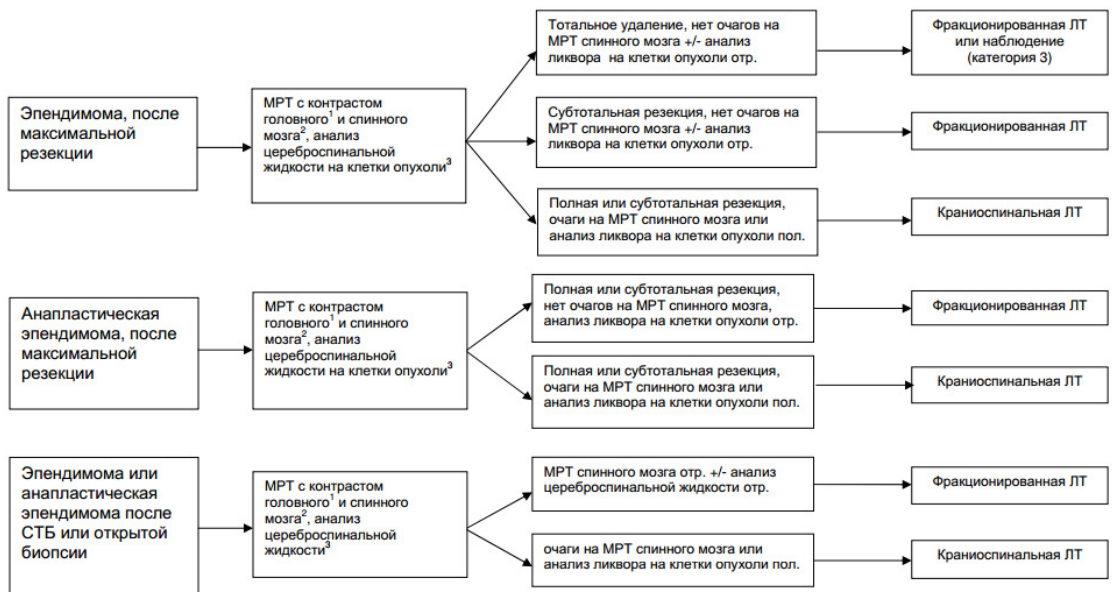
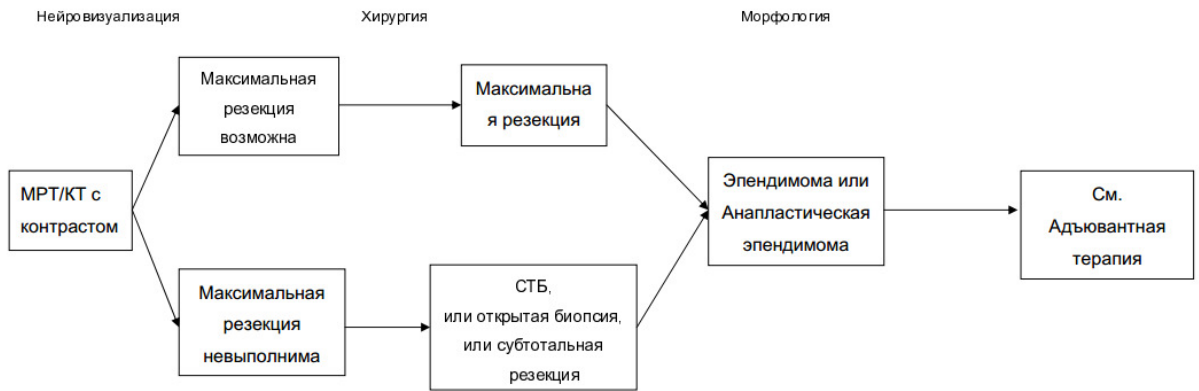
Эпендимомы.

Эти редкие опухоли, гистологически возникающие из эпендимы головного или спинного мозга, примерно одинаково часто встречаются у детей и у взрослых. Чаще эпендимомы располагаются в пределах желудочковой системы головного мозга или интрадурально(нередко в проекции расширенного центрального канала) в спинном мозге. Реже выявляются экстравентрикулярные эпендимомы. Часто эти опухоли достаточно хорошо отграничены от окружающего мозгового вещества, и, по мере роста, вызывают расширение соответствующих отделов желудочковой системы. Примерно в половине случаев на КТ и МРТ выявляются признаки мелких кальцинатов. Хорошо накапливают контрастное вещество, чаще– неомогенно.

По классификации ВОЗ 2007г. (как и в редакции 2000г.) выделяют эпендимому и анапластическую эпендимому. Ведущую роль в лечении играет хирургическое удаление опухоли. Поэтому при возможности радикальной операции, следует стремиться к максимальной резекции

опухоли(стандарт). При установлении гистологического диагноза эпендимомы или анапластической эпендимомы показано проведение МРТ головного и спинного мозга с контрастированием (с целью определения радикальности операции и выявления возможных спинальных метастазов) и исследование спинномозговой жидкости на опухолевые клетки. В случае выполнения максимальной резекции опухоли, рекомендовано наблюдение(при отсутствии признаков метастазирования в виде наличия клеток опухоли в ликворе или спинальных метастазов на МРТ спинного мозга с контрастом). Если же радикальная операция невыполнима, или после операции есть остаточная опухоль, адьювантным методом лечения является лучевая терапия, объем которой определяется выявленной распространенностью опухоли – см. схему (рекомендация). Химиотерапия может использоваться в случаях рецидива опухоли(рекомендация). Режимы химиотерапии при эпендимомах следующие: цисплатин+этопозид, натулан в монотерапии (21 день приема в дозе 50 мг/м², затем 7 дней перерыв и возобновление курса), темозоломид(либо стандартный 5-дневный режим каждые 28 дней, либо 7 дней приема в дозе 75мг/м², 7 дней перерыв – повторные циклы). Контрольные обследования (МРТ с контрастированием и клиническое обследование) осуществляются не реже 1 раза в 3 месяца на протяжении первого года наблюдения, затем при отсутствии анных за прогрессирование– не реже 1 раза в 6 месяцев. В случае прогерсирования в виде солитарного очага рассматривается вопрос о повторной операции или, при небольших размерах рецидива, радиохирургии (рекомендация).

Эпендимома.

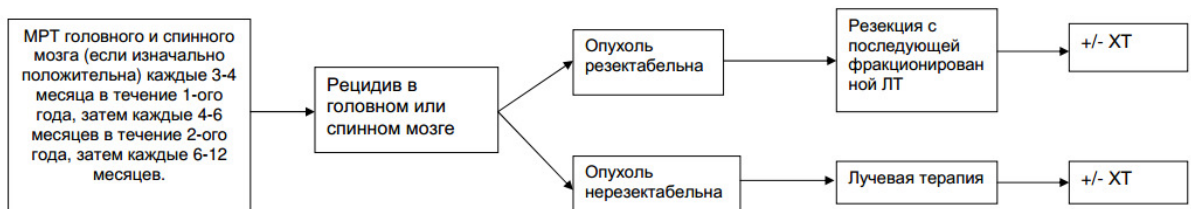


¹ в течение 24-72 часов после удаления опухоли

² МРТ спинного мозга должно быть отсрочено на 2-3 недели с момента операции, чтобы избежать артефактов

³ Люмбальная пункция должна быть отложена минимум на 2 недели, чтобы избежать ложноположительных результатов.

Рецидив эпендимомы



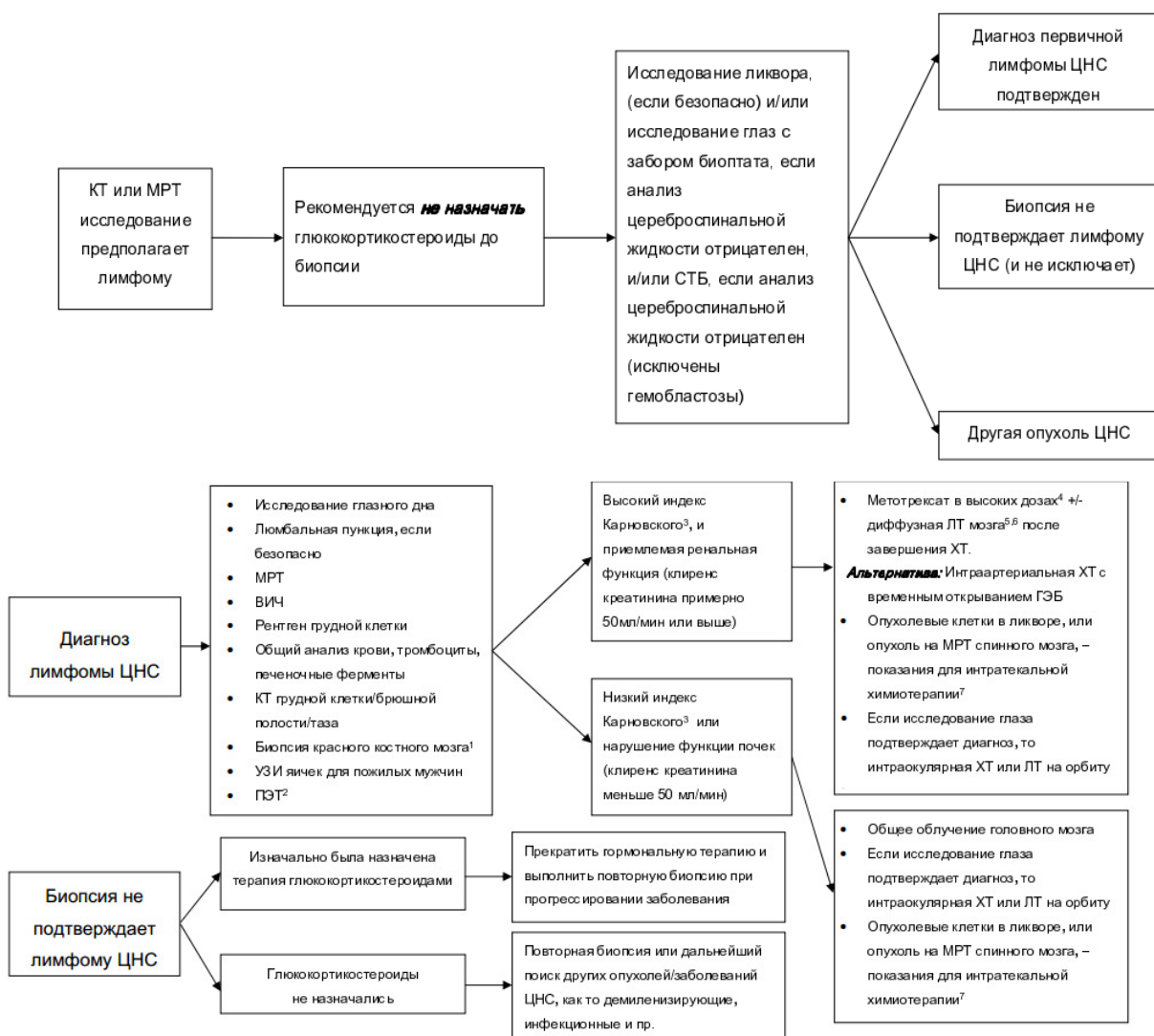
ПЕРВИЧНАЯ ЛИМФОМА ЦНС.

Относительно редкая опухоль ЦНС(5-7% от всех первичных опухолей), относящаяся согласно онкогематологическим классификациям к редким формам неходжкинских экстрагонадных лимфом. Морфологически более чем в90% случаев представлена В-клеточным вариантом. Различают лимфомы ЦНС у иммунокомпетентных пациентов и ВИЧ-ассоциированные лимфомы. Примерно у 10% больных выявляется поражение опухолью глазного яблока. Методом выбора в установлении диагноза лимфомы ЦНС является СТБ (стандарт). Прямая операция с целью верификации диагноза выполняется в случаях локализации опухоли в опасных для выполнения СТБ областях мозга (например, мосто-мозжечковый угол, четвертый желудочек, небольшая опухоль в проекции третьего желудочка и пр.), или с целью разрешения угрожающих жизни состояний, обусловленных большим объемом опухоли (Рекомендация). После установления диагноза лимфомы ЦНС, больной должен быть направлен к гематологам (онкологам) для продолжения лечения. При индексе Карновского выше 50, сохраненных функций печени и почек, возрасте не старше 65 лет, методом выбора лечения является использование химиотерапии на основе высокодозного метатрексата(4-8г/м²) (рекомендация).

Альтернативой может быть интраартериальная химиотерапия с временным открыванием ГЭБ (эта методика может быть использована в условиях хорошо подготовленного нейрохирургического стационара с возможностями проведения эндовазальной нейрохирургии, нейроанестезиологии и химиотерапии) (Опция). В случае достижения полной ремиссии заболевания после проведения химиотерапии в течение года от верификации диагноза, пациент может быть оставлен под наблюдение (рекомендация). В случае неполного ответа на лечение показано проведение лучевой терапии с облучением всего головного мозга в дозе30-40 Гр при обычном фракционировании (2Гр на фракцию) (рекомендация). При выявлении лимфомы глаза показано дополнение

лечения интравитриальным введением метотрексата(опция). При рецидивах лимфомы решение о методе лечения принимается, исходя из нескольких параметров: времени с момента первичной верификации, продолжительности ремиссии, общего состояния больного, распространенности опухоли на момент рецидива(см. схему).

Первичная лимфома ЦНС



¹ В некоторых клиниках выполняют исследование костного мозга, тем не менее польза (результативность) этого метода не доказана.

² ПЭТ может заменить КТ, пункцию костного мозга и УЗИ яичек, но не достаточно данных о ее использовании для диагностики первичной лимфомы ЦНС

³ Индекс Карновского может повыситься при применении глюкокортикостероидов.

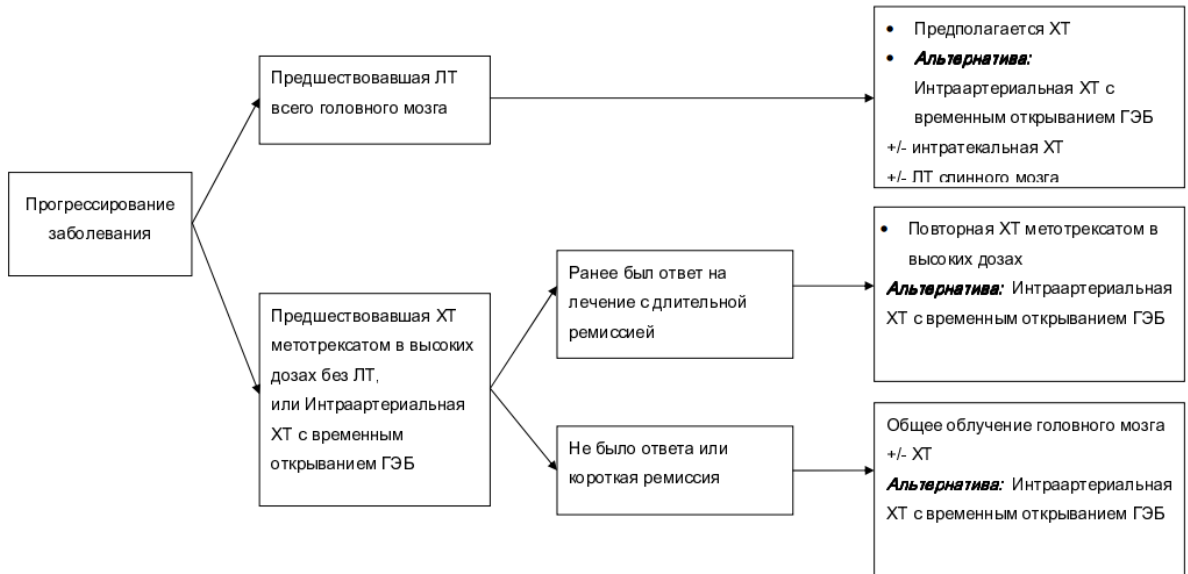
⁴ Рекомендовано участие в клинических исследованиях

⁵ Общее облучение головного мозга может усилить токсичность у пациентов старше 60 лет и поэтому желательно, чтобы она была отсрочена

⁶ Если исследование глаза подтверждает диагноз, внимательно наблюдайте за ответом на терапию. Предполагается ЛТ орбит или интраорбитальная ХТ

⁷ Предполагается альтернативная ХТ для пациентов с плохой переносимостью метотрексата

РЕЦИДИВ ПЕРВИЧНОЙ ЛИМФОМЫ ЦНС



Опухоли из нейроэпителиальной ткани			
Астроцитарные опухоли			
1	9421/1(*) 9425/3	Пилоидная астроцитомы Пиломиксоидная астроцитомы	WHO grade I WHO grade II
2	9384/1	Субэпендимальная гигантоклеточная астроцитомы	WHO grade I
3	9424/3	Плейоморфная ксантоастроцитомы	WHO grade II
4	9400/3 9420/3 9411/3 9410/3	Диффузная астроцитомы Фибриллярная астроцитомы Гемистоцитарная астроцитомы Прооплазмантическая астроцитомы	WHO grade II
5	9401/3	Анапластическая астроцитомы	WHO grade III
6	9440/3 9441/3 9442/3	Глиобластома Гигантоклеточная астроцитомы Глиосаркома	WHO grade IV WHO grade IV WHO grade IV
7	9381/3	Глиоматоз мозга	
Олигодендроглиальные опухоли			
8	9450/3	Олигодендроглиомы	WHO grade II
9	9451/3	Анапластическая олигодендроглиомы	WHO grade III
Олигоастроцитарные опухоли			
10	9382/3	Олигоастроцитомы	WHO grade II
11	9382/3	Анапластическая Олигоастроцитомы	WHO grade III
Эпендимальные опухоли			
12	9383/1	Субэпендимомы	WHO grade I
13	9394/1	Миксопапиллярная эпендимомы	WHO grade I
14	9391/3 9391/3 9393/3 9391/3 9391/3	Эпендимомы Целлюлярная Папиллярная Светлоклеточная Таницитарная	WHO grade II
15	9392/3	Анапластическая астроцитомы	WHO grade III
Хориоидальные опухоли			
16	9390/0	Хориоидпапилломы	WHO grade I
17	9390/1	Атипическая Хориоидпапилломы	WHO grade II
18	9390/3	Хориоидкарциномы	WHO grade III
Другие нейроэпителиальные опухоли			
19	9430/3	Астробластома	WHO grade I
20	9444/1	Хордоидная глиомы третьего желудочка	WHO grade II
21	9431/1	Ангиоцентрическая глиомы	WHO grade I
Нейрональные и смешанные нейронально-глиальные опухоли			
22	9493/0	Диспластическая ганглиоцитомы мозжечка (Lhermitte-Duclos)	
23	9412/1	Десмопластическая инфантильная астроцитомы / Ганглиоглиомы	WHO grade I
24	9413/0	Дизэмбриопластическая нейроэпителиальная опухоль	WHO grade I
25	9492/0	Ганглиоцитомы	WHO grade I
26	9505/1	Ганглиоглиомы	WHO grade I
27	9505/3	Анапластическая ганглиоглиомы	WHO grade III
28	9506/1	Центральная нейроцитомы	WHO grade II
29	9506/1	Экстравентрикулярная нейроцитомы	WHO grade II
30	9506/1	Церебеллярная липонейроцитомы	WHO grade II
31	9509/1	Папиллярная глионейрональная опухоль	WHO grade I
32	9509/1	Розеточная глионейрональная опухоль IV желудочка	WHO grade I

43		Периневрома	WHO grade I, II, III
	9571/0	Периневрома, NOS	
	9571/3	Злокачественная периневрома	
44		Злокачественная опухоль оболочек периферических нервов (MPNST)	WHO grade II, III, IV
	9540/3	Эпителиоидная MPNST	
	9540/3	MPNST с мезенхимальной дифференцировкой	
	9540/3	Меланоцитарная MPNST	
	9540/3	MPNST с железистой дифференцировкой	
Опухоли оболочек			
Менинготелиальные опухоли			
45	9530/0	Менингиома	WHO grade I
	9531/0	Менинготелиальная	
	9532/0	Фибробластическая	
	9537/0	Смешанная	
	9533/0	Псаммоматозная	
	9534/0	Ангиоматозная	
	9530/0	Микроцистическая	
	9530/0	Секреторная	
	9530/0	Лимфолазмоцитарная	
	9530/0	Метастатическая	
	9538/1	Хордоидная	
	9538/1	Светлоклеточная	
	9539/1	Атипическая	WHO grade II
	9538/3	Папиллярная	
	9538/3	Рабдоидная	
33	8680/1	Параганглиома	WHO grade I
Опухоли пинеальной области			
34	9361/1	Пинеоцитомы	WHO grade I
35	9362/3	Пинеальная паренхимальная опухоль промежуточной дифференцировки	WHO grade II, III
36	9362/3	Пинеобластома	WHO grade IV
37	9395/3	Папиллярная опухоль пинеальной области	WHO grade II, III
Эмбриональные опухоли			
38	9470/3	Медуллобластома	WHO grade IV
	9471/3	Десмопластическая/Нодулярная Медуллобластома	
	9471/3	Медуллобластома с экстенсивной нодулярностью	WHO grade IV
	9474/3	Анапластическая медуллобластома	WHO grade IV
	9474/3	Крупноклеточная медуллобластома	
39	9473/3	Примитивная нейроэктодермальная опухоль ЦНС	WHO grade IV
	9500/3	Нейробластома ЦНС	
	9490/3	Ганглионейробластома ЦНС	
	9501/3	Медуллоэпителиома	
	9392/3	Эпендимобластома	
40	9508/3	Атипическая тератоид/рабдоидная опухоль	WHO grade IV
Опухоли краниальных и спинальных нервов			
41	9560/0	Шваннома (Неврилеммома, Невринома)	WHO grade I
	9560/0	Клеточная	
	9560/0	Плексиформная	
	9560/0	Меланоцитарная	
42	9540/0	Нейрофиброма	WHO grade I
	9550/0	Плексиформная	

	9530/3	Анапластическая (злокачественная)	WHO grade III
Мезенхимальные опухоли			
46	8850/0	Липома	
47	8861/0	Ангиолипома	
48	8880/0	Гибернома	
49	8850/3	Липосаркома	
50	8815/0	Солитарная фиброзная опухоль	
51	8810/3	Фибросаркома	
52	8830/3	Злокачественная фиброзная гистиоцитома	
53	8890/0	Лейомиома	
54	8890/3	Лейомиосаркома	
55	8900/0	Рабдомиома	
56	8900/3	Рабдомиосаркома	
57	9220/0	Хондрома	
58	9220/3	Хондросаркома	
59	9180/0	Остеома	
60	9180/3	Остеосаркома	
61	9210/0	Остеохондрома	
62	9120/0	Гемангиома	
63	9133/1	Эпителиоидная гемангиоэндотелиома	
64	9150/1	Гемангиоперицитома	WHO grade II
65	9150/3	Анапластическая гемангиоперицитома	WHO grade III
66	9120/3	Ангиосаркома	
67	9140/3	Саркома Капоши	
68	9364/3	Саркома Юинга - PNET	
Первичные меланоцитарные поражения			
69	8728/0	Диффузный меланозитоз	
70	8728/1	Меланоцитома	
71	8720/3	Злокачественная меланома	
72	8728/3	Менингеальный меланоматоз	
Другие опухоли, относящиеся к оболочкам			
73	9161/1	Гемангиобластома	WHO grade I
Опухоли кроветворной системы			
74	9590/3	Злокачественная лимфома	
75	9731/3	Плазмацитома	
76	9930/3	Гранулоцитарная саркома	
Герминативно-клеточные опухоли			
77	9064/3	Герминома	
78	9070/3	Эмбриональная карцинома	
79	9071/3	Опухоль желточного мешка	
80	9100/3	Хориокарцинома	
81	9080/1	Тератома	
	9080/0	Зрелая	
	9080/3	Незрелая	
	9084/3	Тератома со злокачественной трансформацией	
82	9085/3	Смешанные герминативно-клеточные опухоли	
Опухоли хиазмально-селлярной области			
83	9350/1	Краниофарингиома	WHO grade I
	9351/1	Адамантиматозная	
	9352/1	Папиллярная	

84	9582/0	Гранулоцитарная опухоль	WHO grade I
85	9432/1	Питуцитомы	WHO grade I
86	8991/0	Веретенчатая опухоль аденогипофиза	WHO grade I

Примечания

(*) Морфологический код Международной классификации болезней (онкология) (ICD-O). Степень злокачественности кодируется так: /0 для доброкачественных опухолей, /3 для злокачественных опухолей и /1 для переходных форм или с неуточненной злокачественностью.